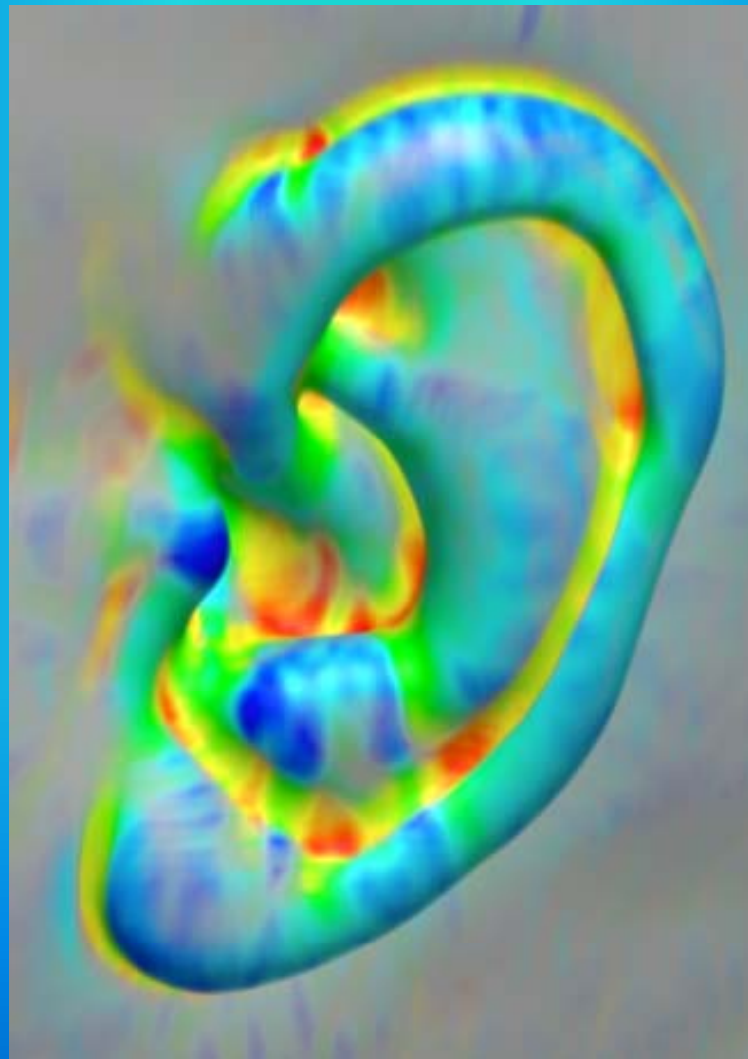




SHAHEED BEHESHTI  
UNIVERSITY OF MEDICAL SCIENCES &  
HEALTH SERVICES

 **Reform**

# درسنامه دستگاہ شنوائی



مهر ۱۳۸۹

بِسْمِ اللَّهِ الرَّحْمَنِ الرَّحِيمِ

# درسنامه دستگاه شنوائی

بازنگری دوم  
بازنگری دوم

## اسامی مؤلفین به ترتیب حروف الفبا

دکتر علی افتخاریان

دکتر پرویز پاکزاد

دکتر داود ساعدی

دکتر فرهاد گرجی

دکتر رضا ماستری فراهانی

دکتر حمید محمدپور

دکتر فرشته معتمدی

مهندس علی اکبر موید

دکتر محترم نجفی

دکتر سعیداله نوحی

دکتر بیژن نقیب زاده

## همکاران

دکتر فرشاد روشن ضمیر رئیس دانشکده پزشکی

دکتر علیرضا رجائی (مسئول EDO)

دکتر گیتا اسلامی ( نماینده دانشکده پزشکی )

خانم فتحیه مرتضوی (نماینده EDO)

# فهرست مطالب

## درسنامه دستگاه شنوائی

صفحه	عنوان
۱.....	آناتومی و بافت شناسی و رادیولوژی
۲۹.....	جنین شناسی
۴۲.....	رشد و تکامل جنینی
۴۴.....	فیزیولوژی
۶۵.....	فیزیک پزشکی
۷۶.....	ایمنی شناسی
۸۲.....	معاینه فیزیکی

# فصل اول

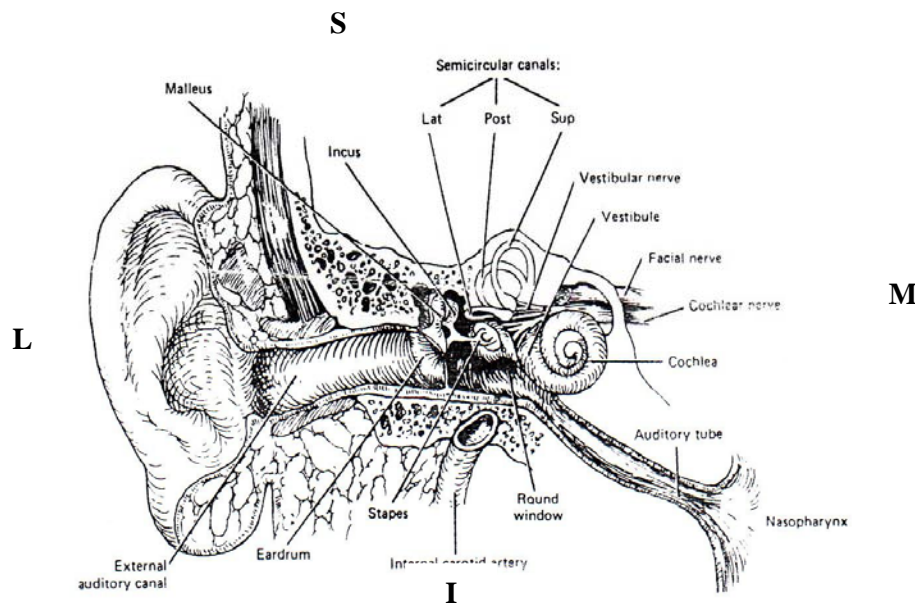
آناتومی، رادیولوژی، بافت شناسی

## دستگاه شنوایی تعادلی Auditory and appatatus

ساختمان گوش از سه بخش تشکیل شده است:

- (۱) گوش خارجی External ear
- (۲) گوش میانی Middle ear
- (۳) گوش داخلی Internal ear

۱- گوش خارجی: دو قسمت دارد: ۱- لاله گوش Auricle ۲- مجرای گوش خارجی External Acoustic Meatus (شکل ۱)



شکل ۱: سه قسمت گوش داخلی، گوش میانی، و گوش خارجی سمت راست در نمای قدامی

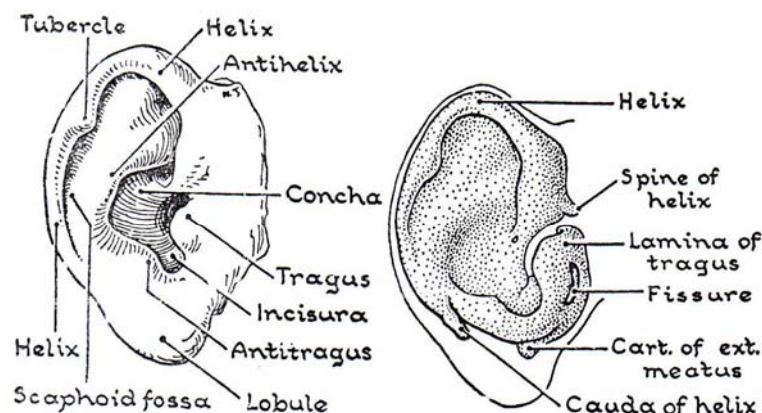
S= superior      L=latera      M=Mediac      F=Inferiok

### لاله گوش Auric/E:

لاله گوش ۱ (اوریکل) دارای یک اسکلت غضروفی لیفی است و کار آن جمع نمودن امواج صوتی است. در حیواناتی که لاله گوش وسیعتری دارند امواج بیشتری دریافت می شود.

لاله گوش دارای یک سطح داخلی و یک سطح خارجی است. روی اسکلت آن را پوست پوشانده که سخت به اسکلت اتصال یافته و خیلی نازک است بنابراین به دلیل اینکه جایی برای باز شدن پوست وجود ندارد آبه های این ناحیه دردناک است چون پوست آن به ویژه در جلو سخت به بافت زبر چسبیده است و قابل جدا شدن نیست. قسمت پائین لاله گوش که نرمه یا Lobulus است اسکلت غضروفی ندارد. قسمتی از لاله گوش که از بالا شروع می شود و پیچ می خورد و به پائین ادامه یافته تا اینکه به نرمه می رسد یا ماریچ Helix گوش نامیده می شود. بعبارت دیگر Helix کناره غضروف لاله گوش است که روی آن را پوست پوشانده و محیط لاله گوش را در بر گرفته است (شکل ۲).





شکل ۲: اوریکل سمت راست و غضروفهای آن

برجستگی Y شکل در جلوی هلیکس قرار دارد که anti helix نامیده می شود. بخش فوقانی آن دو شاخه دارد که به ساق crus=limb فوقانی و تحتانی موسوم اند بین این دو ساق حفره مثلثی Triangular fossa واقع شده است. در زیر ساق تحتانی حفره کوچکی بنام cymba concha و در زیر این حفره، حفره بزرگتری بنام حفره صدف chvom concha قرار دارد. در جلو حفره صدفی برجستگی دکمه مانند بنام tragus و در عقب آن anti tragus و بین آنها بریدگی inter tragic واقع است.

### مجرای گوش خارجی External Auditory Canal

طول آن از عمق کرکا crcha حدود ۲/۵ سانتیمتر و از تراگوس حدود ۴ سانتیمتر است. شروع آن از سوراخ خارجی گوش و انتهای آن به پرده صماخ Tympanic Membrane می رسد، پس این مجرا، گوش خارجی (لاله گوش) را به گوش میانی وصل می کند. سوراخ گوش خارجی در جلو با مفصل گیجگاهی فکی، از پائین و جلو باغده پاروتید، از بالا با کاسه سر و از عقب با زائده ماستوئید مجاورت دارد. پرده صماخ به طور مایل قرار می گیرد و انتهای فوقانی آن به جلو و انتهای تحتانی به آن عقب تمایل دارد. ثلث خارجی مجرای گوش خارجی غضروفی و دو ثلث داخلی آن استخوانی است.

پوست لاله گوش امتداد پوست صورت است و تا مجرای گوش خارجی نیز ادامه می یابد، در این قسمت دارای غدد مخصوصی است. این غدد ماده چسبناک چربی به نام موم Cerumen یا Ear wax ترشح می کند که باعث جذب گرد و خاک و حشرات کوچک می شود، برای معاینه مجرای گوش خارجی در بزرگسالان می توان مسیر مجرا را با کشیدن لاله گوش به بالا، عقب و کمی خارج مستقیم نمود (شکل ۱).

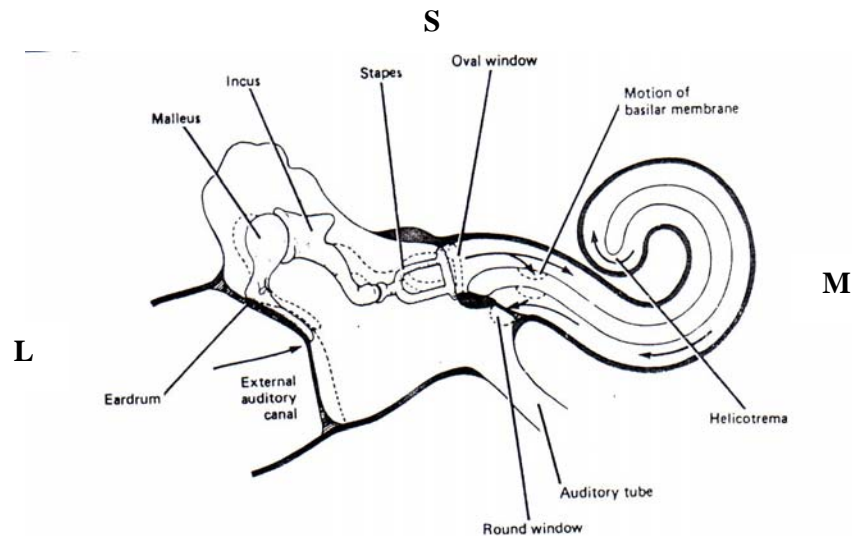
طول این مجرا از کف کونگا حدود ۲/۵ سانتیمتر و از تراگوس حدود چهار سانتیمتر است حدود یک سوم خارجی آن غضروفی و یک سوم خارجی آن استخوانی است. غضروف آن کامل نیست و لوله ناقصی است و توسط الیاف لیفی تکمیل می شود قسمت استخوانی آن بوسیله قسمت صماخی و سقف آن بوسیله صدف گیجگاهی ساخته می شود.

### گوش میانی Middle Ear Cleft

از سه قسمت تشکیل شده است:

- ۱) صندوق صماخ Cavum Tympani
- ۲) لوله شنوائی Auditory Tube (شیپور استاش)
- ۳) سلولهای پستانی Cellula Mastoidea

قسمت اصلی گوش میانی را صندوق صماخ می گویند که حفره بسیار کوچکی است. جدار داخلی و خارجی آن خیلی به هم نزدیکند. این صندوق بوسیله مخاط پوشیده می شود و دارای استخوانچه هایی می باشد (شکل ۲). صندوق صماخ دارای دیواره های خارجی، قدامی، داخلی، خلفی، فوقانی و تحتانی است.



شکل ۳: مجرای گوش خارجی و گوش میانی و گوش داخلی سمت راست

### جدار خارجی

قسمت اعظم آن بوسیله پرده صماخ تشکیل می‌شود به علاوه پرده صماخ در یک شیار استخوانی است که دور تا دور پرده را در بر گرفته است و بخش کوچکی از جدار خارجی را تشکیل می‌دهد. در قسمت بالای شیار مذکور به یک بن بست به نام حفره فوق صماخی وجود دارد. دو چین در سطح داخلی پرده صماخ واقع شده‌اند (شکل ۵ و ۴) این چین‌ها به زائده خارجی Lateral process استخوان چکشی (مالئوس) وصل می‌شوند که آنها را چین‌های چکشی قدامی و خلفی می‌گویند.

### پرده صماخ Tympanic Membrane

پرده صماخ دارای ضخامتی حدود یک دهم میلی‌متر می‌باشد، به سطح داخلی آن دسته استخوان چکشی متصل می‌شود که باعث به داخل کشیده شدن پرده می‌شود، پرده صماخ به داخل تحدب و به خارج تعقر می‌یابد و مرکز این ناحیه مقعر را ناف Umbo گویند.

وجود دو چین چکشی قدامی و خلفی باعث می‌شود پرده صماخ دو قسمت شود، قسمتی بالا قرار دارد، قسمت سست و نازکی است بنام بخش شل Pars Flaccid، و قسمت وسیعتری که در پائین واقع شده و کشیده‌تر و محکمتر است بنام Pars Tensa می‌باشد. پرده صماخ از داخل به خارج شامل مخاط، الیاف لیفی و پوستی است که مجرای گوش خارجی را می‌پوشاند. اگر بوسیله دو خط عمود بر هم پرده صماخ را تقسیم کنیم بطوریکه این دو خط از ناف یا از مرکز پرده صماخ رد شوند ربع خواهیم داشت:

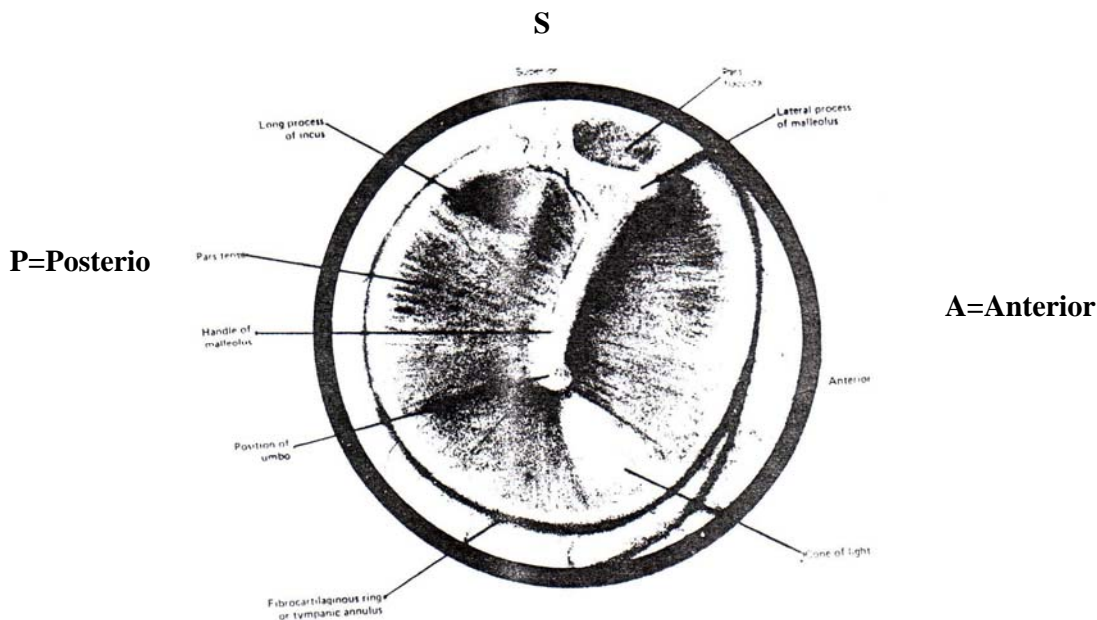
۱- خلفی فوقانی ۲- خلفی تحتانی ۳- قدامی فوقانی ۴- قدامی تحتانی

ربع قدامی تحتانی بوسیله اتوسکوپ نورانی بنظر می‌رسد و آنرا مخروط نورانی cop light یا شارپنل می‌گویند (شکل ۴). در قسمتی از اطراف داخل پشت ربع خلفی فوقانی زائده دراز استخوان سندان (اینکوس) قرار می‌گیرد. پرده صماخ دارای الیاف شعاعی (که بیشتر در خارج پرده متمرکزند) و الیاف حلقوی است که عمقی واقع شده‌اند.

\* پسری ۵ ساله بدنبال سرماخوردگی با تب بالا و گوش درد بسیار شدید که ناگهان ترشحات چرکی و خون آلود از گوش خارج شده و علائم بهبود نسبی پیدا کرده مراجعه کرده است بنظر چه شده است؟

### جواب:

این علائم شبیه به یک التهاب حاد گوش میانی است که ترشحات چرکی در صندوق صماخ تجمع پیدا کرده و باعث فشار به پرده صماخ و ایجاد نكروز فشاری در پرده شده است که معمولاً در محل ربع قدامی تحتانی اتفاق می‌افتد.



شکل ۴: سطح خارجی پرده صماخ سمت راست نمای بیرون

### جدار داخلی صندوق صماخ: جدار لایبرنتی

قاعده حلزون گوش داخلی ایجاد برجستگی در این جدار می‌کند بنام دماغه حلزون Promontory نامیده می‌شود. روی این برجستگی، عصب صماخی tympanic یا ژاکوسون به همراه اعصاب کازوتیکوتیمپسن ... و به کمک عصب فاستال شبکه صماخی tympanic plexus را می‌سازد که شامل نرونهای حسی عصب نهم و سمپاتیک و پاراسمپاتیک است، این شبکه الیاف سمپاتیک را از دور شریان کاروتید داخلی می‌گیرد. در سطح داخلی (در بالا و عقب) دماغه پنجره دهلیزی یا سوراخ بیضی (oral window) قرار دارد. در قسمت تحتانی خلفی (پائین و عقب) سوراخ گرد (round widow) یا پنجره حلزونی وجود دارد.

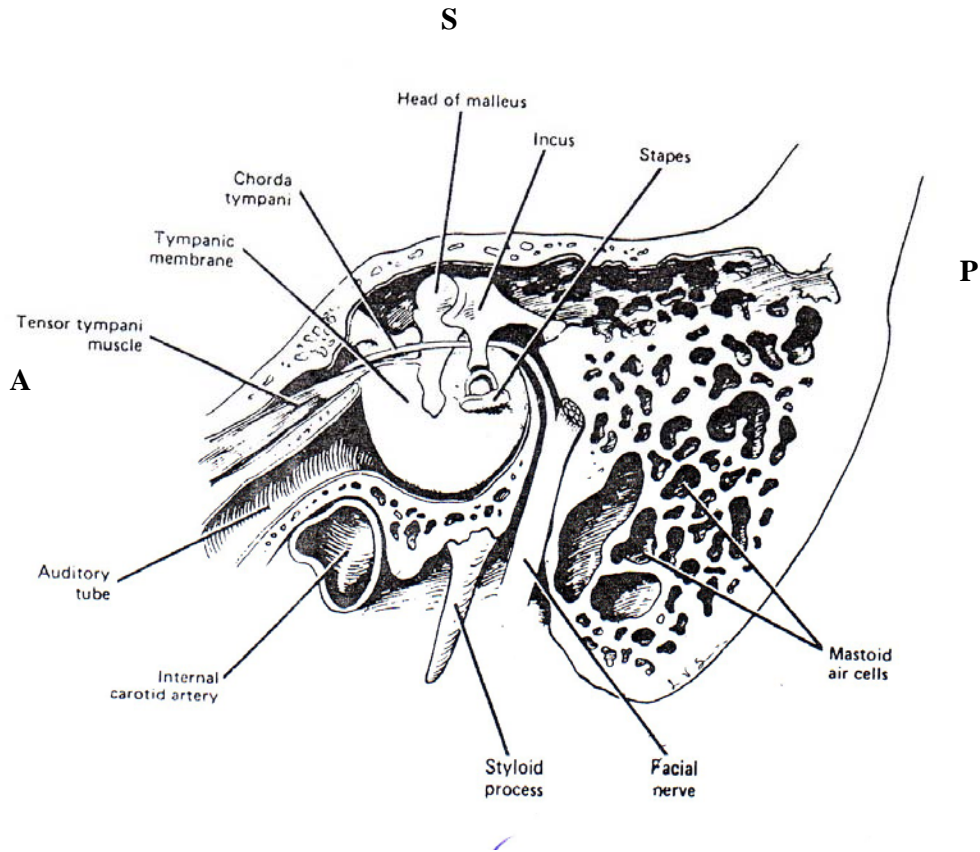
سوراخ دهلیزی بوسیله قاعده استخوان رکابی بسته می‌شود و همچنین سوراخ گرد بوسیله پرده ای بنام پرده صماخی ثانویه مسدود شود.

### جدار تحتانی

سقف حفره ژوگولار است و آن را جدار ژوگولار می‌گویند. زیرا پیاز BULB فوقانی ورید ژوگولار اینترن در این ناحیه قرار دارد.

### جدار قدامی

این جدار نازک است و صندوق صماخ را از کانال کاروتید جدا می‌کند و به آن سوراخ صماخی Tympani شیپور استاش در این جدار باز می‌شود و همچنین عضله کشنده پرده صماخ Tensor Tympani از بالای این شیپور عبور کرده و به این جدار وارد می‌شود (یعنی به گوش میانی) و به دسته استخوان چکشی می‌رسد (شکل ۵ و ۱).



شکل ۵ : دیواره خارجی صندوق صماخی سمت راست نمای درونی

### جدار خلفی یا جدار ماستوئیدی

این جدار از سلولهای هوایی که در ضخامت زائده ماستوئیدی گیجگاه هستند، تشکیل شده است. یکی از سلولهای آن بسیار بزرگ است بنام غار پستانی (Antrum) که از طریق سوراخ نسبتاً بزرگی به صندوق صماخ راه می یابد. در این جدار برجستگی هرمی که در ضخامت آن عضله رکابی است دیده می شود در راس این برجستگی سوراخی برای عبور وتر عضله رکابی وجود دارد. به این برجستگی زائده ..... pyramidal eminence می گویند. تمام سطح درونی صندوق را یک لایه مخاطی فرش کرده است این لایه تا بن بست فوق صماخی Epitympanic Recess کشیده شده است.

### محتویات صندوق صماخ

شامل سه استخوان و دو عضله است . استخوانچه ها کوچک بوده و رشد نمی کنند و از ابتدای تولد همان اندازه بوده اند. استخوانچه ها عبارتند از :

#### ۱- استخوان چکشی Malleus

استخوان چکشی از بقیه بزرگتر است و شامل سرو گردن و دسته است. به علاوه دارای دو زائده است که یکی قدامی با طول بیشتر و خارجی با طول کمتر می باشد این زوائد محل اتصال چین های چکشی قدامی و خلفی است.

### ۲- استخوان سندان **Incus**

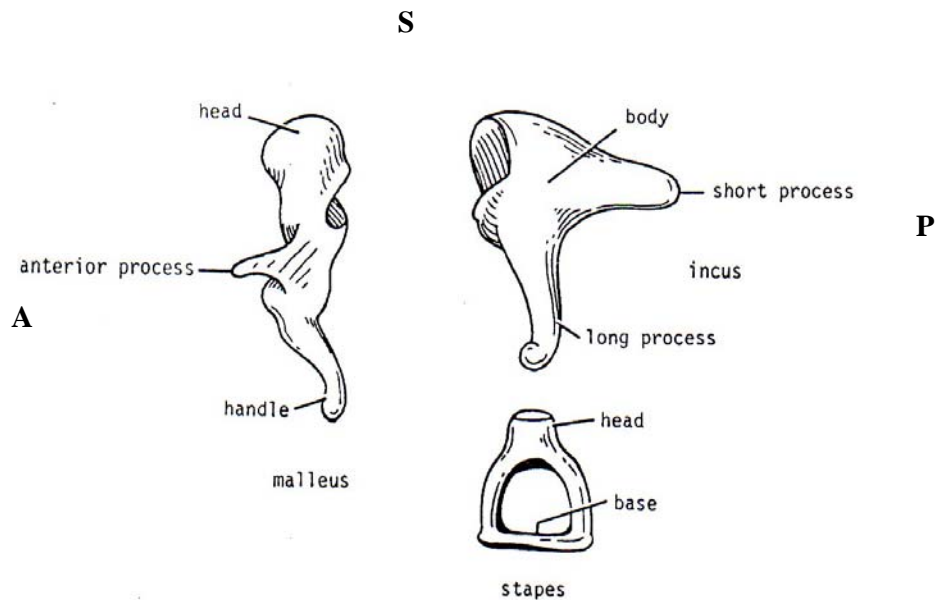
قسمت اعظم آن در بن بست فوق صماخی است دارای یک قسمت بنام بدنه که دارای سطح مفصلی و دو زائده دراز و کوتاه است. در قسمت انتهایی زائده دراز که موازی دسته چکشی است زائده عدسی شکلی (**Lenticular process**) است که با سراسخوان رکابی مفصل می شود.

### ۳- استخوان رکابی **Stapes**

این استخوان دارای یک قسمت کوچک به نام سر و یک گردن است که محل اتصال وتر عضله رکابی است. یک بازوی قدامی و یک بازوی خلفی دارد. بازوها از طریق صفحه‌ای استخوانی بنام قاعده (**Foot plate**) به هم وصل می شوند قسمت قاعده ای سوراخ دهلیزی را می بندد. استخوانچه ها با هم مفاصل سینویال را می سازند که در حرکت آنها اهمیت دارند (شکل ۶).

### لوله شنوائی **Pharyngo tympanic Tub, Auditory tube** (شیپور استاش)

شیپور استاش لوله شنوائی بطول تقریبی ۳۳ میلیتر است، لوله ای است که دارای یک سوراخ حلقی که وسیع تر است و یک سوراخ صماخی که تنگ تر است . دو سوم قدامی داخلی آن لیفی غضروفی و یک سوم خلفی خارجی آن استخوانی است. پس انتهایی صماخی آن استخوانی و انتهایی حلقی آن غضروفی است. محلی که قسمت حلقی به صماخی وصل می شود تنگ ترین قسمت بنام تنگه **Isthmus** گوش بوده که هر چه از سوراخ صماخی به آن نزدیک تر می شویم تنگ تر و برعکس هر چه از **Isthmus** به سوراخ حلقی نزدیک می شویم وسعت بیشتر می شود. قسمت غضروفی مجرا بصورت غضروف ناودانی شکلی است که قسمت ناقص آن بوسیله الیاف لیفی تکمیل می شود (شکل ۶.....).



شکل ۶ : استخوانچه های گوش میانی سمت راست

سوراخ حلقی آن در یک سانتیمتری خلف دم شاخک تحتانی به نازوفانکس (**Nasopharynx**) باز می شود. سوراخ صماخی آن به جدار قدامی صندوق صماخ باز می شود. درون لوله بوسیله مخاط صندوق صماخ پوشیده می شود و مخاط قسمت حلقی نیز در امتداد مخاط حلق قرار می گیرد. بسته شدن کانال منجر به کاهش شنوائی و عدم شنوائی بطور موقت می شود.

\* دختری با شکاف کام مادرزادی مراجعه کرده است در معاینه علائم نشان دهنده وجود مایع در پشت پرده صماخ است چرا؟

**جواب:**

گوش میانی برای عملکرد سالم و طبیعی خود احتیاج به تهویه دارد و این کار با باز و بسته شدن شیپور استااش انجام می‌شود (مانند بلع) و می دانیم که مهمترین عضلات جهت باز و بسته کردن شیپور استااش (Levator veli palatini , Tensor veli palatini) روی کام قرار دارند. در شکاف کام عملکرد این عضلات مختل شده و در نتیجه بدلیل اختلال در تهویه گوش منجر به اوتیت سرروز می گردد.

### عضلات

#### ۱- عضله کشندهٔ پرده صماخ Tensor Tympani

این عضله در یک مجرای استخوانی که بولور موازی در بالای شیپور استااش قرار گرفته و از قسمت غضروفی شیپور استااش و جدارهای مجرای فوق الذکر مبداء می گیرد و در انتها به دسته استخوان چکشی وصل می شود (شکل ۵). عمل: باعث کشیده شدن پرده صماخ به داخل می شود. عصب آن از عصب فک تحتانی می باشد.

#### ۲- عضله رکابی Stapes M.

عضله رکابی در جدار خلفی صندوق صماخ در ضخامت برجستگی هرمی واقع شده و انتهای آن به گردن استخوان رکابی وصل می شود. عمل: باعث فشار دادن Stapes به خارج می شود و از این طریق فشار به استخوان اینکوس می آورد این فشار به نوبه خود به استخوان ..... منتقل می شود و در نتیجه پرده صماخ شل شده و به خارج می آید (شکل ۵). عصب: از عصب زوج هفتم مغزی شاخه ای به عضله رکابی وارد می شود.

#### ۳- حفرات ماستوئید

حفرات ماستوئید سلولهای هوایی هستند که در ضخامت بخش ماستوئیدی استخوان گیجگاهی قرار دارند. توضیح این قسمت همراه با جدار خلفی صندوق صماخ آمده است (شکل ۵).

### گوش داخلی Inner Ear

از دو قسمت تشکیل شده : ۱- دالان استخوانی یا لایبرنت استخوانی ۲- دالان غشائی یا لایبرنت غشائی لایبرنت استخوانی از مایعی بنام پری لنف (perilymph) پر می شود که از نظر ترکیب یونی، شبیه به مایع خارج سلولی می باشد، ولی نسبت به آن پروتئین کمتری دارد. لایبرنت غشائی حاوی آندولنف (endolymph) می باشد که مشخصه این مایع، سدیم پایین و پتاسیم بالای آن است. غلظت پروتئین نیز در مایع آندولنف پایین است.

لایبرنت Labyrinth استخوانی سه قسمت دارد:

الف : حلزون استخوانی Cochlea Osseus

ب : دهلیز استخوانی Vestibulum Osseus

ج : مجاری نیمدایره ای Canales Semicirculares Ossei



### حلزون استخوانی Cochlea Osseus

این قسمت شامل یک لوله استخوانی است که حدود ۲/۵ دور حول یک محور استخوان بنام محور Modiolus حلزون پیچیده است. انتهای حلزون به داخل دهلیز استخوانی باز می شود. (شکل ۷).

حلزون یک تیغه مارپیچی دارد بنام تیغه مارپیچی استخوانی Lamina Spiralis Ossea، این تیغه مانند دندانهای یک پیچ به محور حلزون چسبیده اما به دیواره پیرامون مجرای حلزونی نمی رسد، لبه این تیغه توسط یک پرده نازک بنام پرده قاعده ای که مربوط به حلزون غشائی است، به دیواره پیرامونی مجرای حلزون متصل می شود، همچنین از تیغ استخوانی پرده دیگری جلوتر از پرده باز مدار به مدار حلزون می رسد که آنرا پرده و سستیبولار می گویند. پرده های مذکور و تیغه استخوانی مارپیچی موجب می شوند که فضای حلزون به سه فضای قدامی و خلفی و میانی تقسیم شود فضای قدامی را نردبان دهلیزی یا Scala Vestibuli و فضای خلفی را نردبان صماخی Scala tympani نامند.

این دو فضا در انتهای حلزون از طریق سوراخی بنام Helicotrema به هم ارتباط دارند و فضای میانی را کانال کوکله آ می گویند.

در ضخامت Modiolus مجرای بنام مجرای محوری Mediolus Canal وجود دارد که درون این مجرا گانگلیونهای شنوائی (تجمع جسم نرونهای شنوائی) وجود دارد بنابر این دندریت این نرونها باید از مدیولوس خارج شود، پس در ضخامت مدیولوس سوراخهایی ریز برای خروج دندریت های اعصاب شنوائی وجود دارد که از آن طریق دندریت ها به اجسام کورتی و سلولهای مویی Hai cell حساسه می رسند.

Scala Vestibuli از طریق سوراخ بیضی با صندوق صماخ و Scala Tympani نیز از طریق سوراخ گرد با صندوق صماخ ارتباط دارد (شکل ۷). درون مجرای کوکله آر آندو لوف دارو ..... مجرای دیگر پری لوف است.

### دهلیز استخوانی Vestibulum Osseus

فضای کوچکی است که از جلو با حلزون و از عقب با مجاری نیمدایره ای استخوانی مربوط می شوند. آمپولهای مجاری نیمدایره ای استخوانی به داخل دهلیز باز می شود.

### مجاری نیمدایره ای استخوانی Canales Semicirculares Ossei

مجاری نیمدایره ای استخوانی سه مجرای کوچک هستند که عبارتند از :

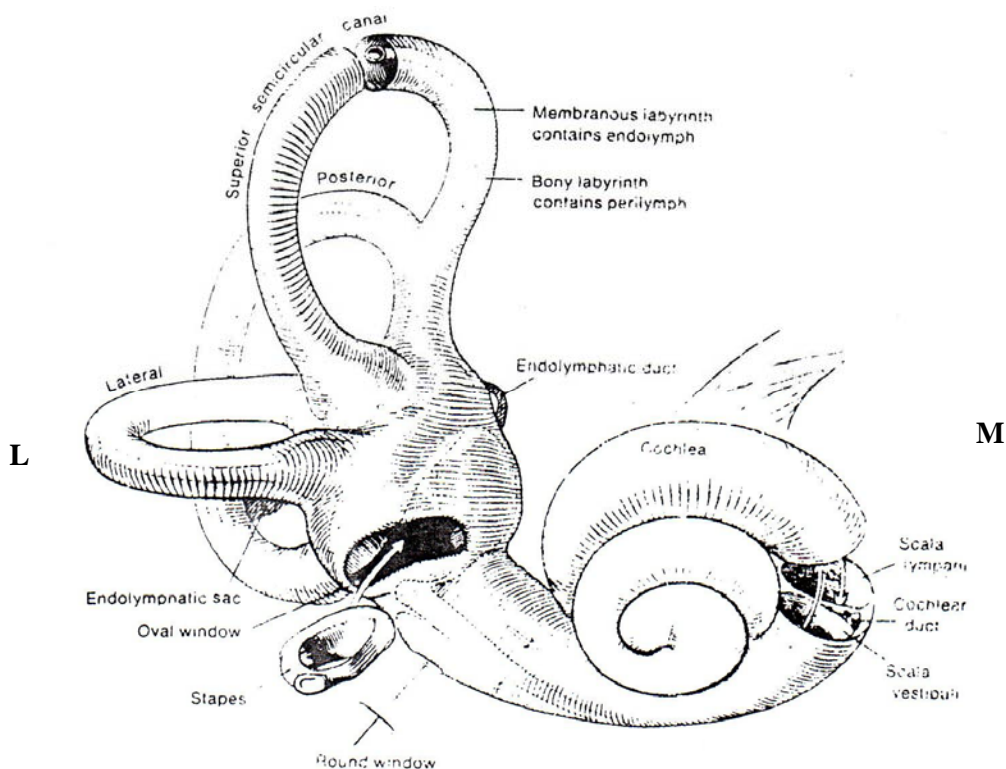
- ۱) فوقانی (قدامی)
- ۲) خلفی (تحتانی)
- ۳) خارجی (افقی)

**مجرای قدامی:** محورش بر محور استخوان خاره عمود است و خودش نیز عمودی واقع شده است یعنی در صفحه پاراساژیتال قرار دارد.

**مجرای خلفی:** بصورت عمودی واقع شده است ولی محور آن با محور خاره موازی است. یعنی در صفحه پارانورونال قرار دارد دو پایه مجاور مجاری نیمدایره قدامی و خلفی یکی شده و پایه مشترک Ductus Commitance را می سازند.

**مجرای خارجی:** موازی با محور خاره و بصورت افقی واقع شده است. یعنی در صفحه هوریزونتال قرار گرفته است. یک انتهای هریک از مجاری نیمدایره ای متسع شده آمپولا را ایجاد می کند، پایه مشترک فاقد آمپولا می باشد. این مجاری از طریق سه آمپولا پنج پایه به درون دهلیز باز می شوند(شکل ۷).

S



شکل ۷: لایبرنت استخوانی سمت راست و قسمت های مختلف آن از نمای قدامی

### لایبرنت غشائی Membranous labyrinth

این قسمت در داخل لایبرنت استخوانی واقع شده و از سه قسمت مجاری نیمدایره‌ای غشایی، کیسک (کیسه کوچک) و زهدانچه (ساکول و اوتریکول) و مجرای حلزونی (حلزون غشایی) تشکیل شده است.

مجاری نیمدایره‌ای غشایی در داخل مجاری نیمدایره استخوانی واقع شده است و مشابه آنها می‌باشند با این تفاوت که بسیار کوچکترند، یک انتها از این مجاری متسع بوده، انتهای آمپولی نامیده می‌شوند. بایستی توجه داشت که لایبرنت غشایی و از جمله مجاری نیمدایره‌ای غشایی در درون لایبرنت استخوانی اتصال دارد، در محلی که آمپولای مجاری به قسمت مشابه استخوانی از لایبرنت استخوانی متصل می‌شوند قسمتی از جدار آمپولا ضخم شده و ستیغ آمپولاری نامیده می‌شود. در درون این ستیغ انتهاهای الیاف عصبی مربوط به قسمت تعادلی عصب زوج هشتم قرار دارد. انتهای مجاری نیمدایره‌ای غشایی به درون اوتریکول (قسمت خلفی لایبرنت غشایی) باز می‌شود. ساکول و اوتریکول قسمت هایی از لایبرنت غشایی هستند که در داخل دهلیز استخوانی واقع شده اند ساکول در جلو و اوتریکول در عقب واقع شده و توسط مجرای به هم ارتباط دارند.

ساکول از طریق مجرای با حلزون غشایی ارتباط دارد که آنرا مجرای اتحادی **Ductus Reunians** می‌نامند، از قسمت خلفی ساکول مجرای کوچکی منشأ گرفته و به طرف خارج و عقب سوراخ گوش داخلی می‌رود که آنرا مجرای آندولف گویند **Endolymphatic Duct**. این مجرای بسیار باریک به کیسه آندولف وارد شده و مایع آندولف را از طریق این کیسه به وریدهای سخت شامه منتقل می‌کند. از زیر حلزون مجرای باریکی بنام مجرای کوله آر به طرف عقب رفته و به حفره کوچکی به نام حفره کوچک خارهای یا **Fossils Petrosa** منتهی می‌شود. این حفره کوچک در زیر سوراخ داخلی گوش و جلوی سوراخ ژوگولار قرار دارد و مایع پری لنف را تخلیه می‌کند.



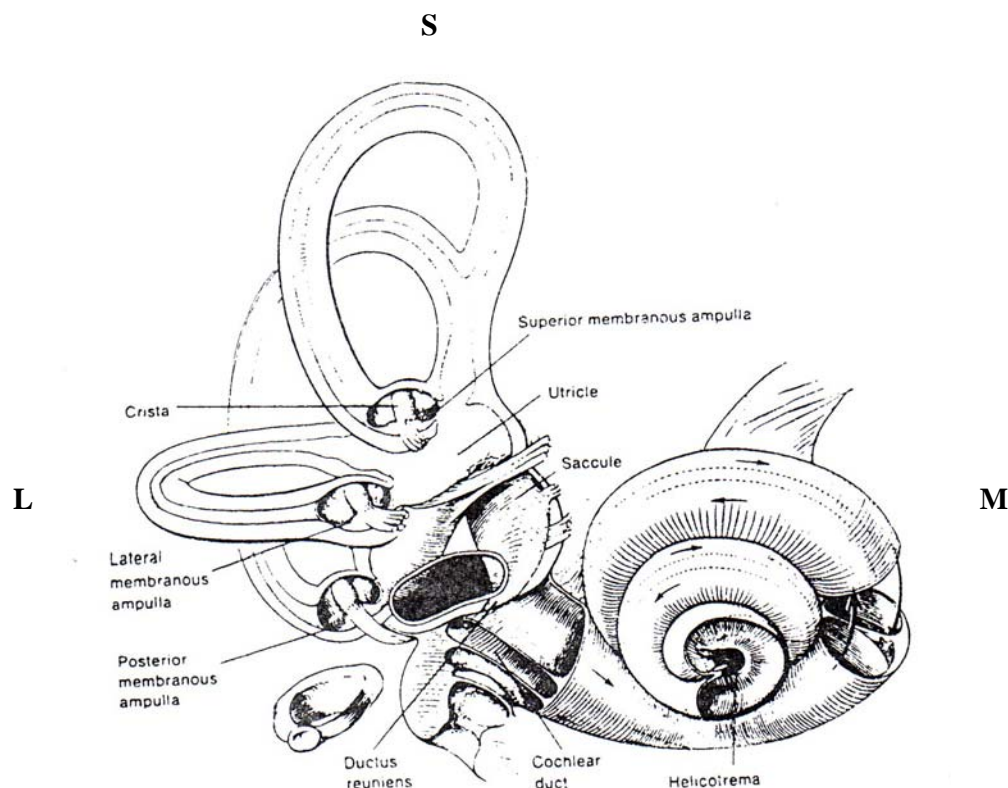
قسمتی از دیواره های ساکول و اوتربیکول ضخیم شده و لکه Macula نامیده می شود. ماکولاهای و ستیخ های آمبولاری مشابه هستند. عقیده بر این است که مجاری نیمدایره ای در حرکات چرخشی و زاویه ای نقش دارند. مجرای حلزونی (حلزون غشایی) یک لوله حلزونی شکل است که در درون حلزون استخوانی بین نردبان دهلیزی در جلو و نردبان صماخی در عقب واقع شده است. مقطع عرضی حلزون غشایی مثلثی شکل است بنابراین حلزون غشایی دارای سه جدار قدامی، خلفی و مخروطی است. جدار خلفی شامل Organ of Corti می باشد و غشاء قاعده ای Basilar Membrane که اندام کورشی به آن اتصال دارد، جدار قدامی غشاء دهلیزی Vestibular Membrane نامیده می شود. جدار میانی که در حقیقت قاعده مقطع مثلثی شکل است به جداره محیطی حلزون مربوط است و اپیتلیوم آن عروقی است و sterlavascular نامیده می شود.

### عروق گوش

گوش خارجی از شریانهای گوش خلفی و گیجگاهی سطحی خون می گیرد. گوش میانی از شریان استایلواماستوئید (شاخه شریان گوشی خلفی) و آنتریور تیمپانیک (ازوماگزیلار) خون می گیرد. گوش داخلی از شریان لابیرنتی شاخه شریان قاعده ای تغذیه خونی می شود. ویدرها همانم با شریانها هستند.

### اعصاب گوش

پوست خارجی اوریکول گوش خارجی توسط اعصاب گوشگیجگاهی و اوریکوتامپورال، greter auricular و سطح داخلی آن توسط اعصاب اوریکوتامپورال، greter auricular و پشت سری کوچک تامین حسی می شود. ریشه اوریکول از عصب واگوس حس می گیرد. عضلات اوریکول نیز از عصب فاسیال عصب می گیرند. مجرای گوش خارجی نیز از اعصاب گوشگیجگاهی (جلوی مجرا) و واگوس (عقب مجرا) تامین حس می شود. گوش میانی از طریق شاخه تیمپانیکوس عصب زوج نهم مغزی حس می گیرد. عصب زوج هشتم که دارای الیاف حسی است از حلزون (بخش شنوائی) و مجاری نیمه دایره و اوریکول و ساکول (بخش تعادلی) منشاء می گیرد. این عصب از طریق مجرا و سوراخ گوش داخلی وارد جمجمه می شود.



شکل ۸: لایبرنت غشایی سمت راست از نمای قدامی

**نکات بالینی:** دستکاری مجرا با پروب ایجاد سرفه می کند و شستشوی مجرای گوش موجب سرفه یا استفراغ می شود لذا باید با احتیاط انجام شود زیرا عصب واگ هم در تغذیه عصبی پوست مجرای گوش خارجی نقش دارد و هم به قلب و ریه عصب می دهد از اینرو تحریک آن ممکنست حتی موجب ایست قلبی شود.

### راههای تعادلی شنوایی :

#### مسیرهای شنوایی

شکل ۹، مسیرهای اصلی شنوایی را نشان می دهد. در این شکل مشاهده می کنید که فیبرهای عصبی از عقده مارپیچی کرتی وارد هسته های حلزونی خلفی و شکمی واقع در قسمت فوقانی بصل النخاع می شوند. در این نقطه تمام فیبرها سیناپس می کنند و نرون های رده دوم عمدتاً به طرف مقابل ساقه مغز می روند تا در هسته زیتونی فوقانی<sup>۱</sup> ختم شوند. تعداد کمی از فیبرهای رده دوم نیز به هسته زیتونی فوقانی همان طرف می روند. سپس مسیر شنوایی از طریق نوار جانبی<sup>۲</sup> از هسته زیتونی فوقانی به سمت بالا می رود. برخی از فیبرها در هسته نوار جانبی<sup>۳</sup> ختم می شوند، اما بسیاری از آنها با گذشتن از کنار این هسته به برجستگی تحتانی می روند. تمام یا تقریباً تمام فیبرهای شنوایی در برجستگی تحتانی سیناپس می کنند. از این جا، مسیر

<sup>۱</sup>. superior olivary nucleus

<sup>۲</sup>. lateral lemniscus

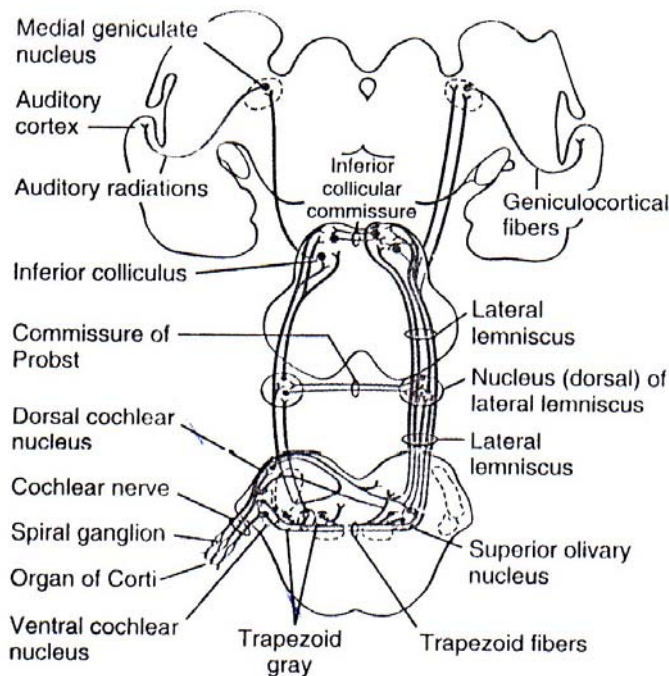
<sup>۳</sup>. nucleus of lateral lemniscus

شنوایی به هسته زانویی داخلی<sup>۴</sup> می رود که در آن کلیه فیبرها سیناپس می کنند. در خاتمه، مسیر شنوایی از طریق تشعشع شنوایی<sup>۵</sup> به قشر شنوایی<sup>۶</sup> می رسد که عمدتاً در شکنج فوقانی لوب گیجگاهی قرار دارد.

باید به چند نکته مهم توجه کنید. اول این که سیگنال های هر دو گوش از طریق مسیرهای هر دو طرف مغز هدایت می شوند اما انتقال از طریق مسیر طرف مقابل برتری دارد. دو مسیر، حداقل در سه محل از ساقه مغز متقاطع می شوند (به طرف مقابل می روند): (۱) در جسم دوزنقه ای<sup>۷</sup> شکل، (۲) در رابط پروبست<sup>۸</sup> بین دو هسته نوارهای جانبی و (۳) رابط میان دو برجستگی تختانی.

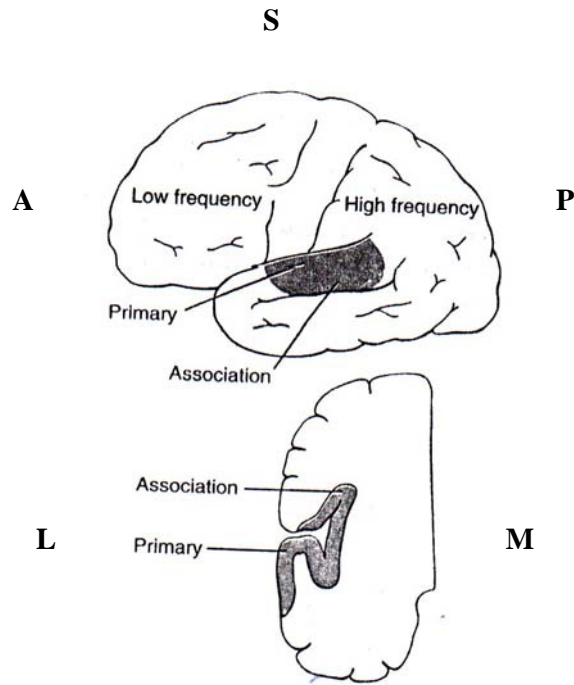
دوم این که ، بسیاری از فیبرهای جانبی مسیرهای شنوایی به طور مستقیم وارد دستگاه فعال کننده مشبک<sup>۹</sup> ساقه مغز می شوند. استپاله های این دستگاه به طرف بالا در ساقه مغز و به طرف پایین در نخاع منتشر می گردند و کل دستگاه عصبی را در پاسخ به صدایی بلند فعال می کنند. سایر فیبرهای جانبی به کریمینه مخچه<sup>۱۰</sup> می روند. کریمینه نیز در اثر صدای ناگهانی فوراً فعال می شود.

سوم این که درجه بالایی از آرایش فضایی مسیرهای فیبری در تمام مسیر از حلزون تا قشر حفظ می شود. در حقیقت، فرکانس های صوتی سه نمایش فضایی در هسته های حلزونی دو نمایش در برجستگی های تختانی، یک نمایش دقیق برای فرکانس های صوتی مجزا در قشر شنوایی و حداقل شش نمایش کم دقت تر دیگر در قشر شنوایی و نواحی ارتباطی شنوایی دارند.

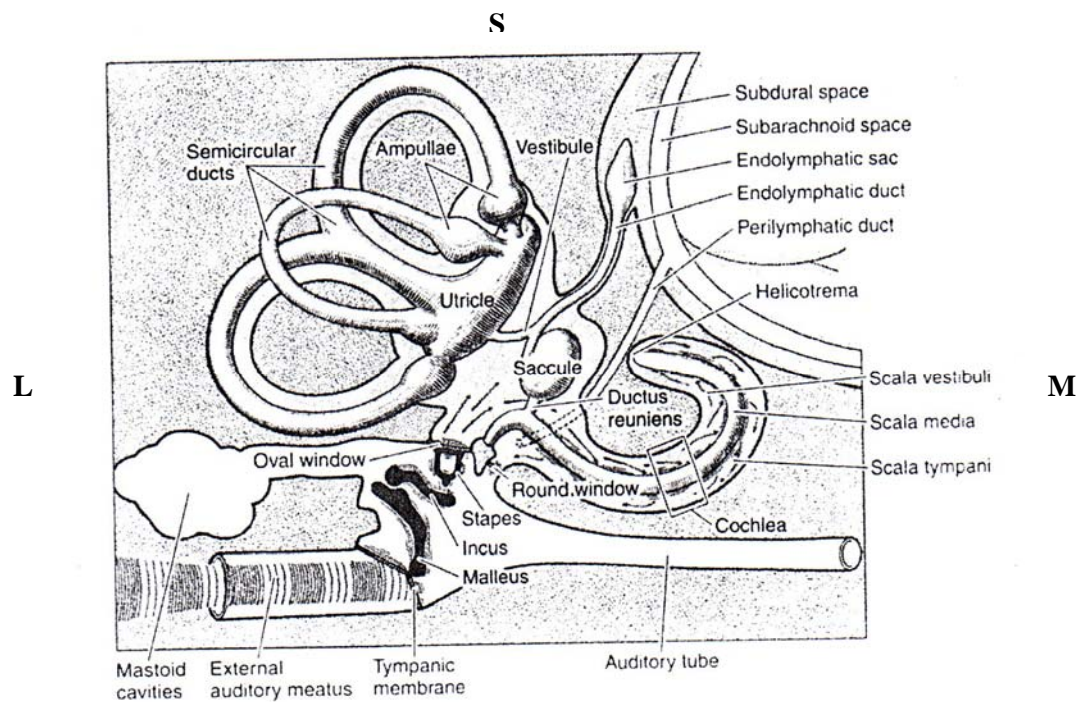


شکل ۹: مسیرهای شنوایی

- 4 . medial geniculate nucleus
- 5 . auditory radiation
- 6 . auditory radiation
- 7 . trapezoid body
- 8 . commissure of probst
- 9 . reticular activating system
- 10 . vermis of cerebellum



شکل ۱۰: قشر شنوائی در سمت چپ در نمای بیرونی و برش کروئار

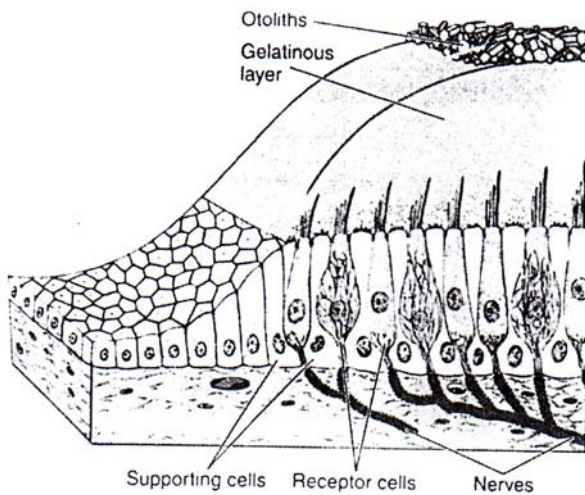


شکل ۱۱: اندام دهلیزی - حلزونی و مسیر عبور امواج صوتی در گوش خارجی، میانی و داخلی در سمت راست در نمای قدامی

### بافت شناسی میکروسکپیک لایبرنت غشائی

ماکولای ساکول ، در کف آن قرار دارد؛ حال آنکه ماکولای اوتریکول ، دیواره خارجی آن را اشغال می کند، به گونه ای که این دو ماکولا بر هم عمود می باشند. ولی در هر دو محل، ساختمان بافت شناسی این ماکولاها اساساً یکسان است. ماکولا از ضخیم شدن دیواره لایبرنت بوجود می آید و دارای ۲ نوع سلول گیرنده ، تعدادی سلولهای پشتیبان و پایانه های عصبی آوران و وابران می باشد.

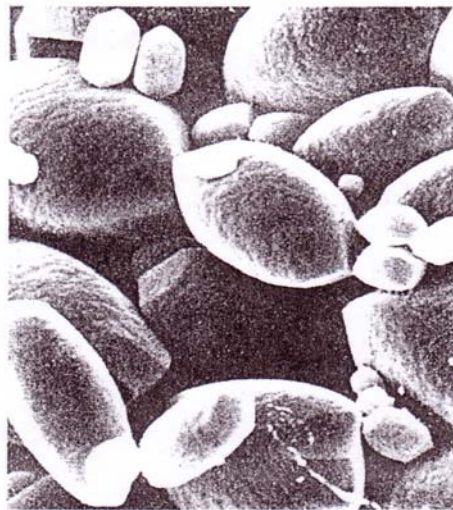
سلولهای گیرنده [ سلولهای مویی (hair cells) ]، دارای ۴۰ تا ۸۰ مژک ثابت محکم و طول می باشند که در واقع میکروویلی هایی هستند که کاملاً تمایز یافته اند. این سلولها، دارای یک مژه نیز می باشند (شکل ۱۲). مژکهای ثابت، به ترتیب افزایش طول، در ردیفهایی قرار گرفته اند به گونه ای که طولی ترین آنها که در حدود ۱۰۰ میکرون طول دارد، درست در کنار یک مژه قرار دارد. مژه دارای یک جسم قاعده ای و یک ترکیب ۲+۹ از میکروتوبوله در بخش پروگزیمال خود می باشد که در محلهای دیگر نیز معمول می باشد، ولی آن دو میکروتوبولی که در قسمت مرکزی مژه قرار دارند، خیلی زود از بین می روند. این مژه، معمولاً مژه حرکتی (kinocilium) نامیده می شود ولی احتمالاً بی حرکت می باشد. دو نوع سلول مویی وجود دارند که می توان براساس شکل عصب دهنی آوران، آنها را از یکدیگر متمایز ساخت. سلولهای نوع I، دارای یک پایانه بزرگ و شبیه به فنجان می باشند که بخش اعظم قاعده سلول را اشغال می نماید؛ در حالیکه سلولهای نوع II ، دارای پایانه های آوران متعدد و کوچک می باشند. هر نوع سلول، دارای پایانه های عصبی وابران نیز می باشند که احتمالاً عمل مهاری بر روی سلولها دارند. سلولهای پشتیبان بین سلولهای مویی قرار دارند و به شکل استوانه می باشند. رأس آنها توسط میکروویلی پوشیده شده است (شکل ۱۲). بر روی این نوروایی تلیوم، یک لایه گلیکوپروتئین ژلاتینی و ضخیم وجود دارد که احتمالاً توسط سلولهای پشتیبان ترشح می شود. در سطح این لایه، کریستالهایی وجود دارند که ترکیب عمده آنها کربنات کلسیم بوده و سنگ گوش (otolith) یا غبار گوش (otoconium) نام دارند . (شکل ۱۳)



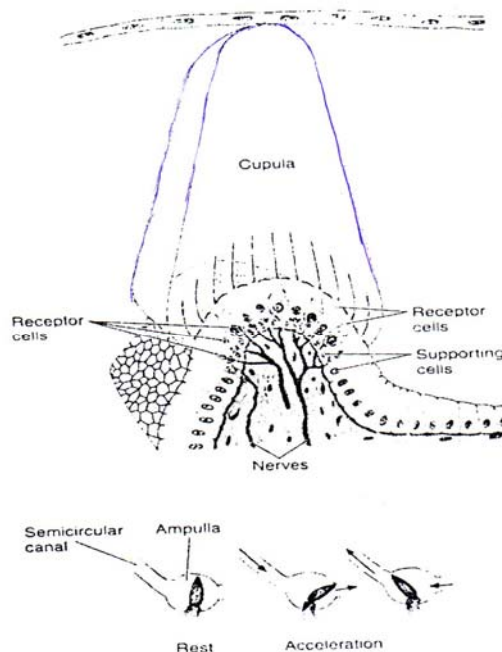
شکل ۱۲: ساختمان لکه شنوائی (macula)

**مجاری نیمدایره:** این ساختمانها از نظر شکل کلی، شبیه به بخش های مشابه خود در لایبرنت استخوانی می باشند. مناطق گیرنده که در آمپول (ampulla) (شکل ۱۴) این اندامها قرار دارند، بلند و تیغه مانند بوده و ستیغ های آمپولی (crista ampullaris) نام دارند. این تیغه نسبت به محور طولی مجرا، عمودی قرار گرفته است . کریستاهای از نظر ساختمانی شبیه به ماکولا می باشند، اما لایه گلیکوپروتئین آنها ضخیم تر می باشد و یک عضو مخروطی دارند که کوپولا (cupula) نامیده می شود و بوسیله اتولیت ، پوشیده نشده است. کوپولا از یک سمت آمپول تا سمت دیگر ادامه دارد و با دیواره طرف مقابل تماس می یابد (شکل ۱۴).





شکل ۱۳ : عکس میکروسکوپ الکترونی اسکینینگ از سطح ماکولای یک کبوتر که اتولیت ها را نشان می دهد.



شکل ۱۴: ستیغ آمپولی (crista ampullaris). بالا: ساختمان ستیغ آمپولی. پایین حرکات کوبولا (cupula) در ضمن شتاب چرخشی. پیکانها، جهت حرکت مایع را نشان می دهند.

### مجرا و کیسه آندولنفی (Endolymphatic Duct and Sac)

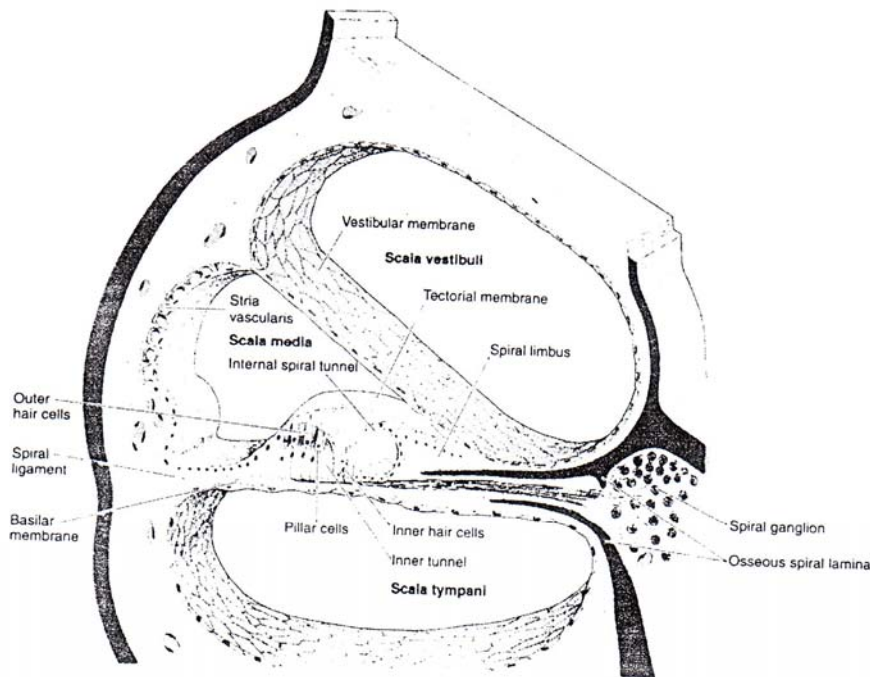
مجرای آندولنفی در ابتدای خود، دارای اپی تلیوم سنگفرشی ساده می باشد که با نزدیک شدن به کیسه آندولنفی، به تدریج اپی تلیوم آن تغییر نموده و به اپی تلیوم استوانه ای بلند که از دو نوع سلول تشکیل می شود، تبدیل می گردد. نوعی از این سلولها دارای میکروویلی هایی در راس خود بوده و حاوی وزیکولهای پینوسیتوزی متعدد و واکوتولهای فراوان می باشند. جذب مایع آندولنف و آندوسیتوز اجسام خارجی و بقایای سلولی احتمالی موجود در مایع آندولنفی، به این سلولها نسبت داده می شود.

**مجرای حلزونی (Cochlear Duct):** این ساختمان که در واقع یک دیورتیکول از ساکول می باشد، بعنوان یک گیرنده صوتی کاملاً تخصصی شده، شناخته شده است. این مجرا در حدود ۳۵ میلیمتر طول دارد و توسط فضاهای پری لنفاتیک (دورلنی) اختصاصی، احاطه شده است. در مقاطع بافت شناسی، بنظر می رسد که حلزون (داخل لایرنه استخوانی) از ۳ قسمت تشکیل شده که عبارتند از: نردبان دهلیزی (scala vestibuli) که در بالای نردبان میانی (scala media) (یا مجرای حلزونی) قرار دارد و نردبان صماخی (scala tympani) که در پایین قرار دارد (شکل ۱۵).

مجرای حلزونی که حاوی آندولف می باشد، در رأس حلزون به پایان می رسد. دو بخش دیگر حلزون حاوی پری لنف بوده و در واقع، یک لوله طویل می باشند که از دریچه بیضی آغاز شده و به دریچه گرد ختم می گردد (شکل ۱۱). این دو بخش در رأس حلزون، در سوراخی بنام هلیکوترما (Helicotrema) با یکدیگر ارتباط می یابند.

مجرای حلزونی دارای ساختمان بافت شناسی زیر می باشد (شکل ۱۵):

غشای وستیبولر (دهلیزی) (غشای رایسنر (Reissner's m.)، از ۲ لایه اپی تلیوم سنگفرشی تشکیل می شود که یکی از آنها از مجرای حلزونی و دیگری از اپی تلیوم نردبان دهلیزی منشاء می گیرد. سلولهای هر دو لایه، بوسیله اتصال محکم سلولی بهم متصل شده اند و این امر، به نگهداری اختلاف غلظت یونی زیاد در دو طرف غشا کمک می نماید. خط عروقی (stria vascularis)، یک اپیتلیوم عروقی خاص می باشد که در دیواره خارجی مجرای حلزونی قرار دارد و از سلولهای تشکیل می شود که دارای فرورفتگیهای عمیق فراوان در بخش قاعده ای غشای پلاسمایی می باشند و میتوکندریهای فراوانی نیز در این ناحیه به چشم می خورند. این خصوصیات مبین آن است که سلولهای مذکور انتقال دهنده آب و یونهای مختلف می باشند و اعتقاد عمومی بر این است که این سلولها، عامل بوجود آمدن ترکیب یونی ویژه آندولف می باشند.



شکل ۱۵: ساختمان حلزون گوش در برش عرضی

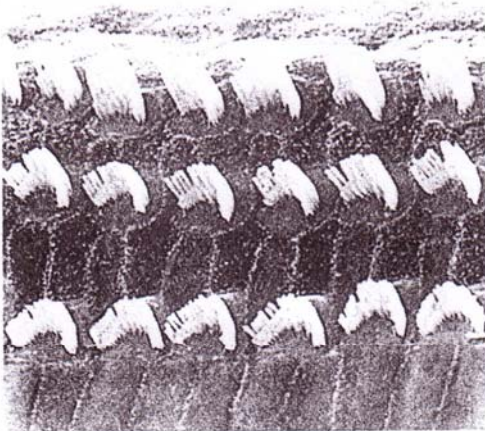
ساختمان گوش داخلی که محتوی گیرنده های شنوایی ویژه می باشد، اندام کرتی (organ of Corti) نامیده می شود. این اندام دارای سلولهای مویی می باشد که به فرکانسهای صوتی مختلف پاسخ می دهند. این اندام بر روی یک لایه ضخیم از ماده زمینه ای قرار دارد که غشای قاعده ای (basilar membrane) نام دارد. ۲ نوع سلول مویی و سلولهای پشتیبان را در اندام کرتی می توان مشخص نمود. بین ۳ تا ۵ ردیف سلول مویی خارجی (outer hair cell) (بسته به فاصله آنها از قاعده حلزون) و یک ردیف سلول مویی داخلی (inner hair cell)، در اندام کرتی می توان یافت. بارزترین مشخصه این سلولها،

آرایش مژکهای ثابت به شکل حرف W در سلولهای مویی خارجی و خطی در سلولهای مویی داخلی می باشد (شکل ۱۶). در سیتوپلاسم سلول و در نزدیکی بلندترین مژک ثابت، یک جسم قاعده ای وجود دارد. برخلاف گیرنده های دهلیزی، Kinocilium در این سلولها وجود ندارد و این امر سبب می گردد که سلول مویی، دارای تقارنی شود که جهت تبدیل حسی لازم است.

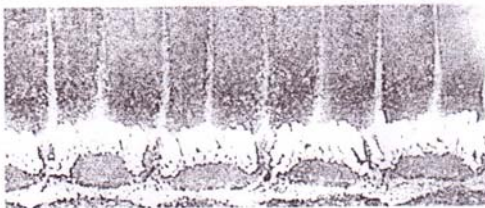
قسمت انتهایی بلندترین مژکهای ثابت سلولهای مویی خارجی، در داخل غشایی بنام غشای تکتوریال (tectorial membrane) قرار دارد. این غشاء که حاوی مقادیر فراوانی گلیکوپروتئین می باشد، بوسیله برخی از سلولهای لبه ماریچی (spiral limbus) ترشح می گردد (شکل ۱۵).

از میان سلولهای پشتیبان، لازمست به سلولهای ستونی (pillar cells) توجه خاص داشت. سلولهای ستونی دارای میکروتوبولهای متعددی می باشند که به نظر می رسد جهت استحکام بخشیدن به سلول بوجود آمده اند. این سلولها، یک فضای مثلثی بین سلولهای مویی داخلی و خارجی بوجود می آورند که تونل داخلی (Inner tunnel) نام دارد (شکل ۱۵). این ساختمان در انتقال صدا نقش مهمی دارد.

سلولهای مویی خارجی و داخلی هر دو، دارای پایانه های عصبی آوران و وابران می باشند. سلولهای مویی داخلی بیشترین تعداد اعصاب آوران را دارند. اجسام سلولی نرونهای آوران دوقطبی موجود در اندام کرتی، در مدیولوس قرار دارند و عقده ماریچی (spiral ganglion) را می سازند.



A



شکل ۱۶: عکس میکروسکوپ الکترونی اسکیننگ از سه ردیف از سلولهای مویی خارجی (A) و یک ردیف منفرد از سلولهای مویی داخلی (B) در بیج میانی مجرای حلزونی یک گربه. ۲۷۰۰x

\* خانم سی ساله بعد از چند روز علائم احساس پری در گوش دچار حمله سرگیجه شدید، کاهش شنوائی و زوز گوش شده است بیشتر به چه فکر می کنید؟

**جواب:**

با توجه به وجود علائم بالا بیشترین احتمال بیماری منیر است که سه علامت مشخصه آن در بالا گفته شده است و فیزیوپاتولوژی آن بعلت افزایش مایع اندولنف (Endolymphatic hydrops) بوده و این افزایش فشار باعث پارگی در پرده رایسنر (Reissner) می شود که علائم بیمار شروع می شود و با این حملات بسرعت رو به بهبود رفته و سرگیجه حداکثر در یک روز بهبود پیدا کرده و شنوائی نیز بحالت طبیعی برمی گردد و وزوز گوش نیز قطع می شود و با این حملات تکرار شونده است



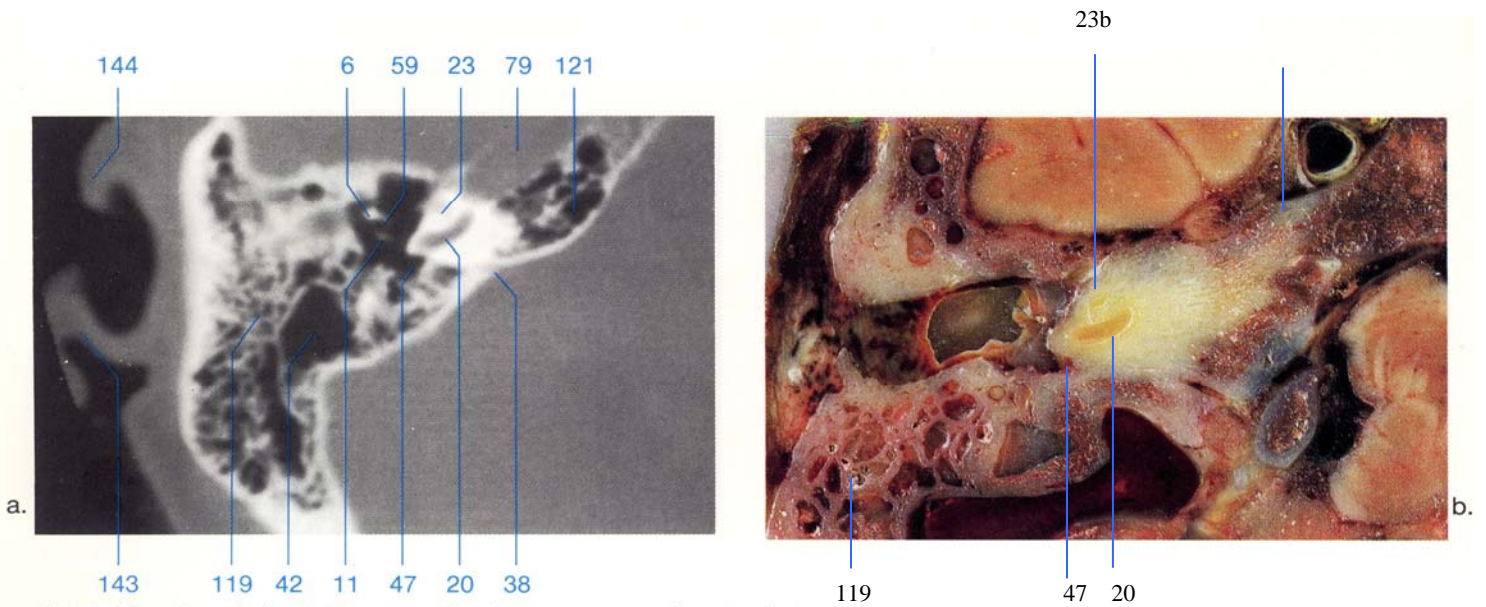
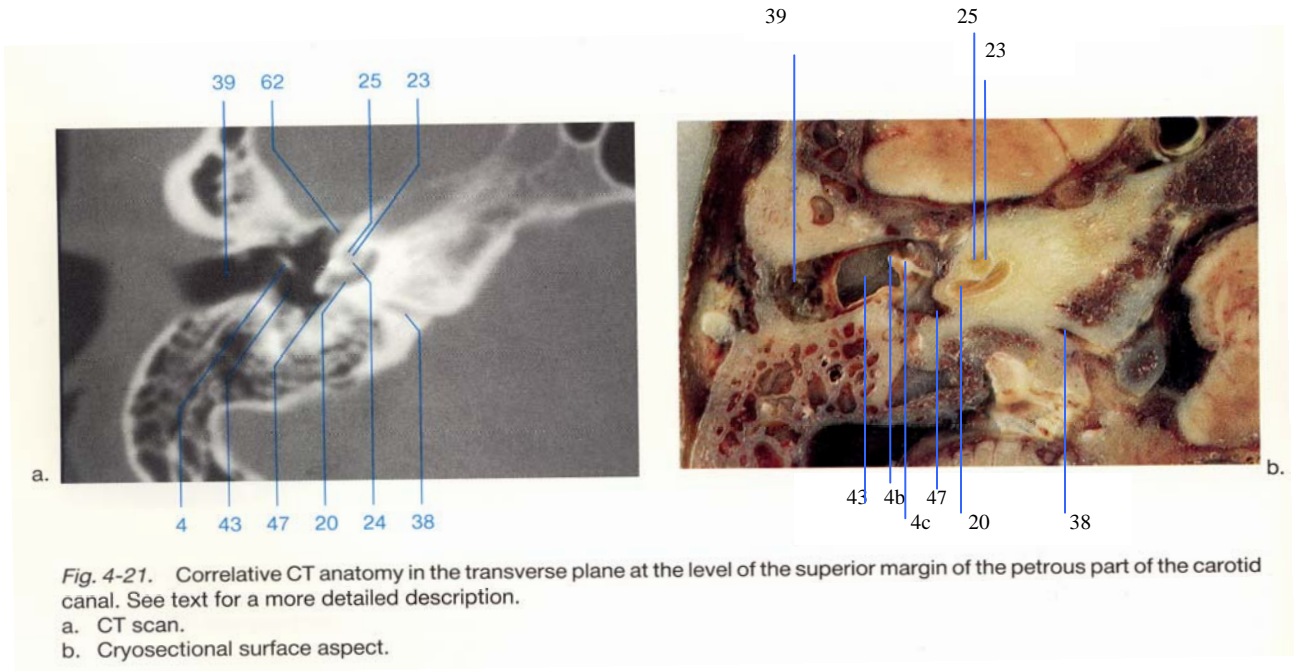


Fig. 4-20. Correlative CT anatomy in the transverse plane at the level of the first turn of the cochlea and the neck of the malleus. See text for a more detailed description.

- a. CT scan
- b. Cryosectional surface aspect.

144 =Tragus	143 =Auricle
6= Neck of malleus	119 =External periantral cells
59 = Tendon of tensor tympani muscle	42= Antrum
23 =Bony spiral lamina of cochlea	11 =Long process of incus
23b = Apex of cochlea	47 =Round window niche
79 =Carotid canal (petrous part)	20 =Cochlea(first turn)
121 =Apical petrous cells	38 =Aqueductus cochleae



39 =External acoustic meatus	4= Manubrium of malleus 4b = Head of malleus 4c = body of incudis
62 =Tensor tympani muscle	43 =Mesotympanum
25 =Scala vestibuli	47 =Round window niche
23 =Bony spiral lamina of cochlea	20 =Cochlea(first turn)
	24 =Scala tympani
	38 =Aqueductus cochleae

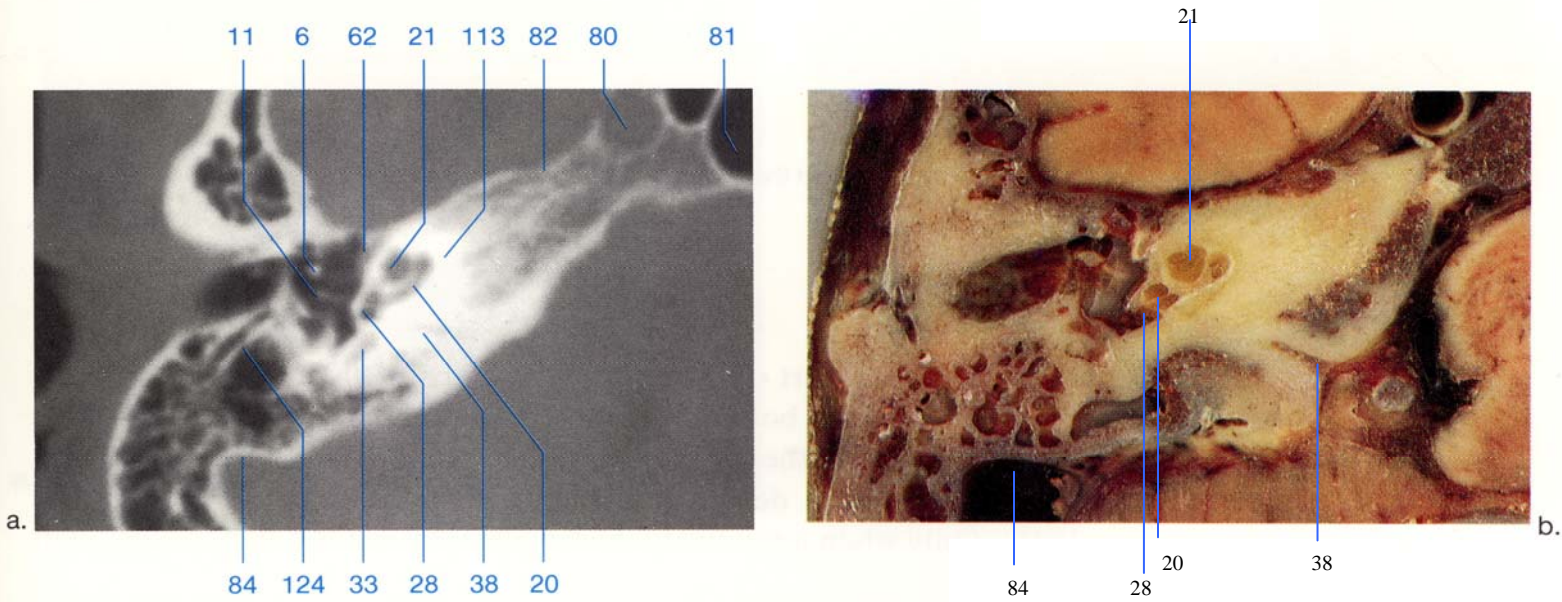


Fig. 4-23. Correlative CT anatomy in the transverse plane at the level of the stapes. See text for a more detailed description.  
 a. CT scan.  
 b. Cryosectional surface aspect.

11 =Long process of incus	84 =Sigmoid sulcus
6 =Neck of malleus	124 =Koerner septum
62 =Tensor tympani muscle	33 =Posterior semicircular canal
21 =Cochlea (second turn)	28 = Round window
113 =Petrous part of temporal bone	38 =Cochlear aqueduct
82 =Recess of meckel's cave	20 =Cochlea(first turn)
80 =Foramenlacerum	
81 =Sphenoidal sinus	



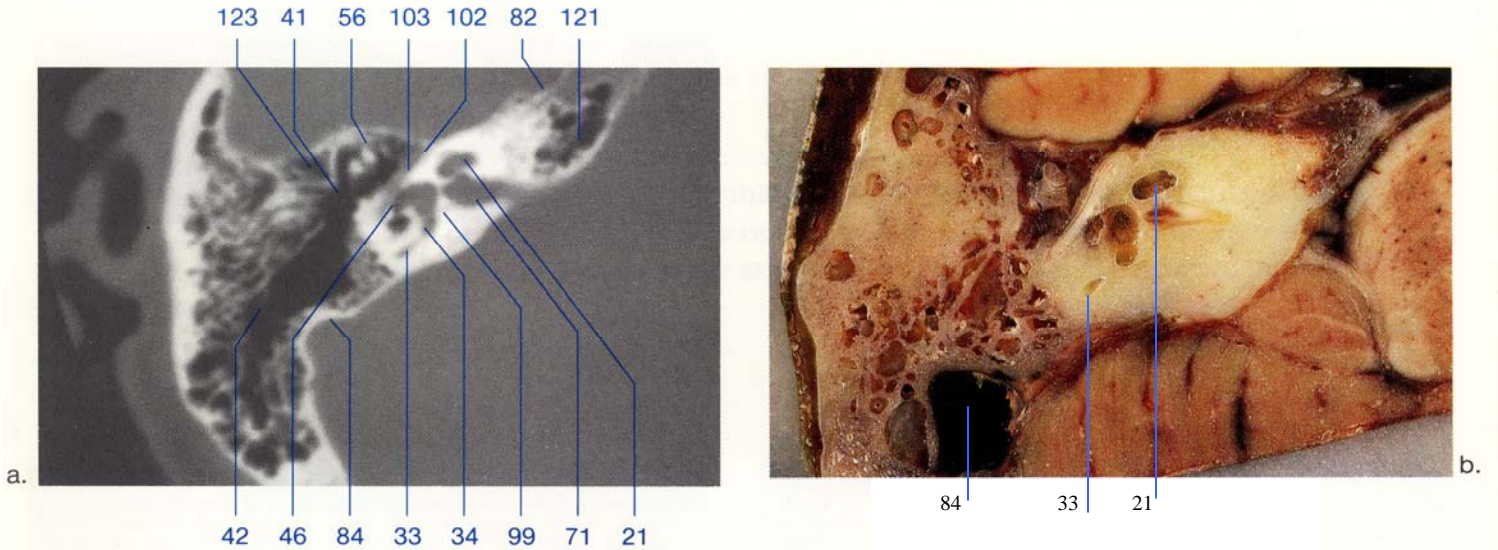


Fig. 4-26. Correlative CT anatomy in the transverse plane at the level of the second part of the facial nerve canal. See text for a more detailed description.

- a. CT scan.
- b. Cryosectional surface aspect.

123 = Epitympanic cells	42 =Antrum
41 =Aditus ad antum	46 =Oval window niche
56 =Anterior ligament of malleus	84 = Sigmoid sulcus
103 =Facial canal (second part/tympanic portion)	33 =Posterior semicircular canal
102 =Canal of grater petrosal nerve	34 =Ampulla of posterior semicircular canal
82 =Recess of meckel's cave	99 =Morgani canal
121 =Apical petrous cells	71 =Internal acoustic meatus
	21 =Cochlea (second turn)

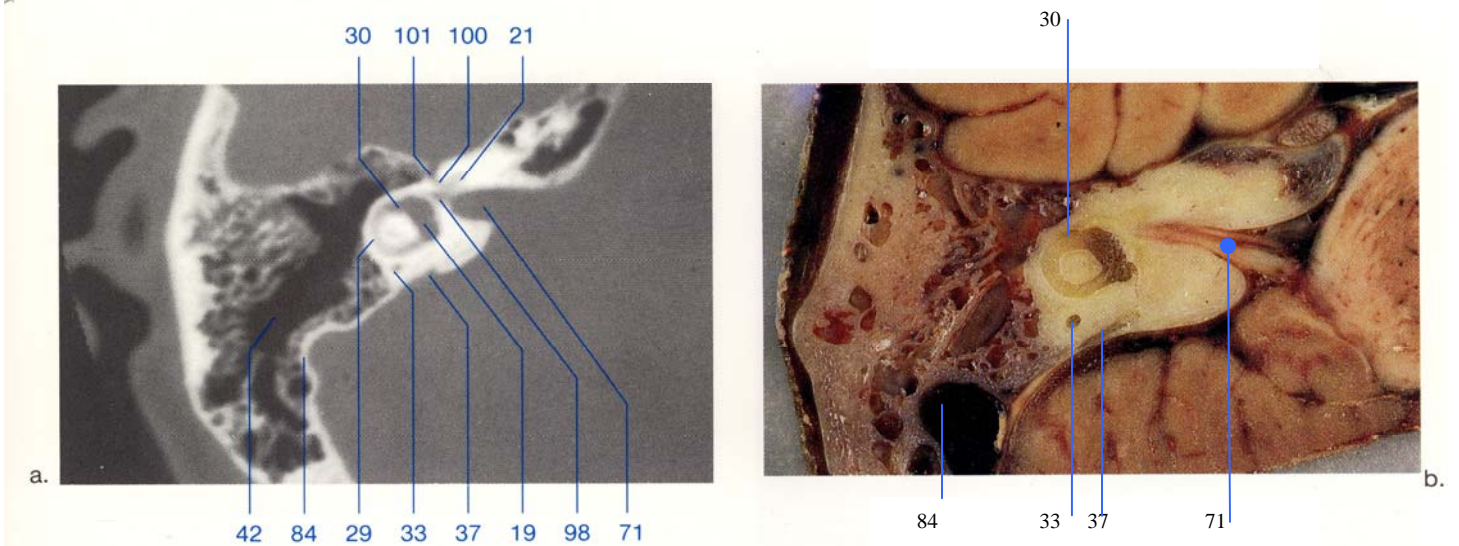
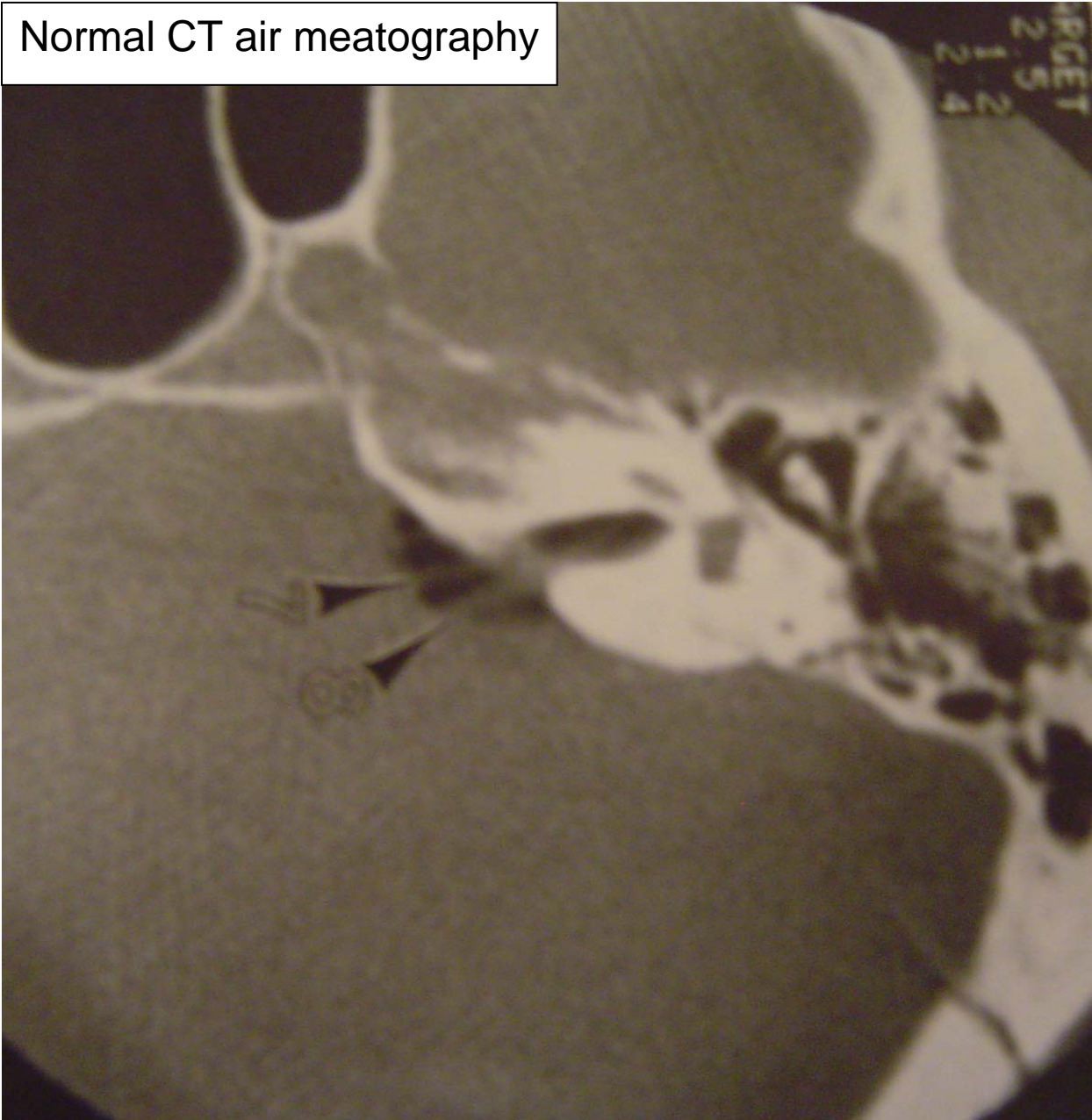


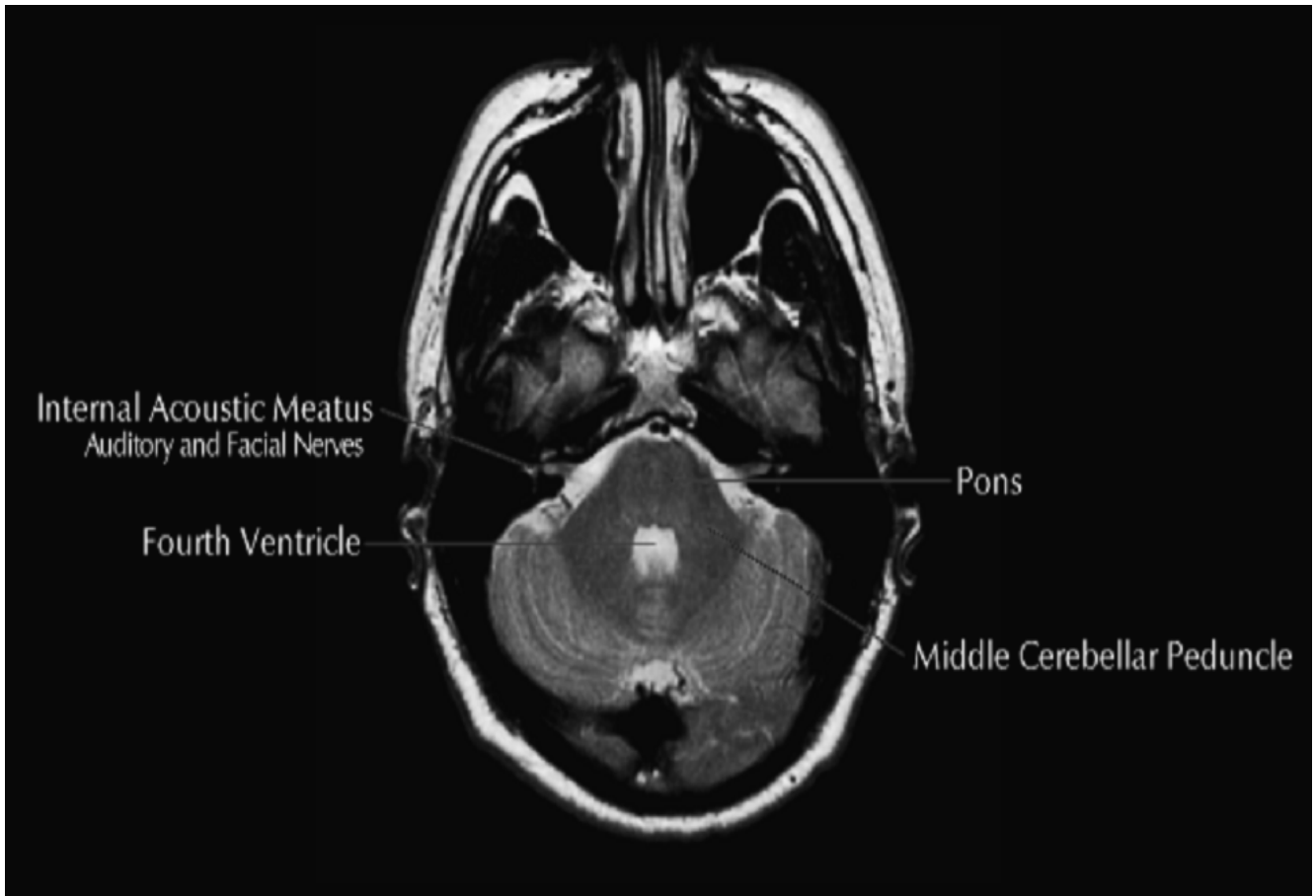
Fig. 4-28. Correlative CT anatomy in the transverse plane at the level of the lateral semicircular canal. See text for a more detailed description.

- a. CT scan.
- b. Cryosectional surface aspect.

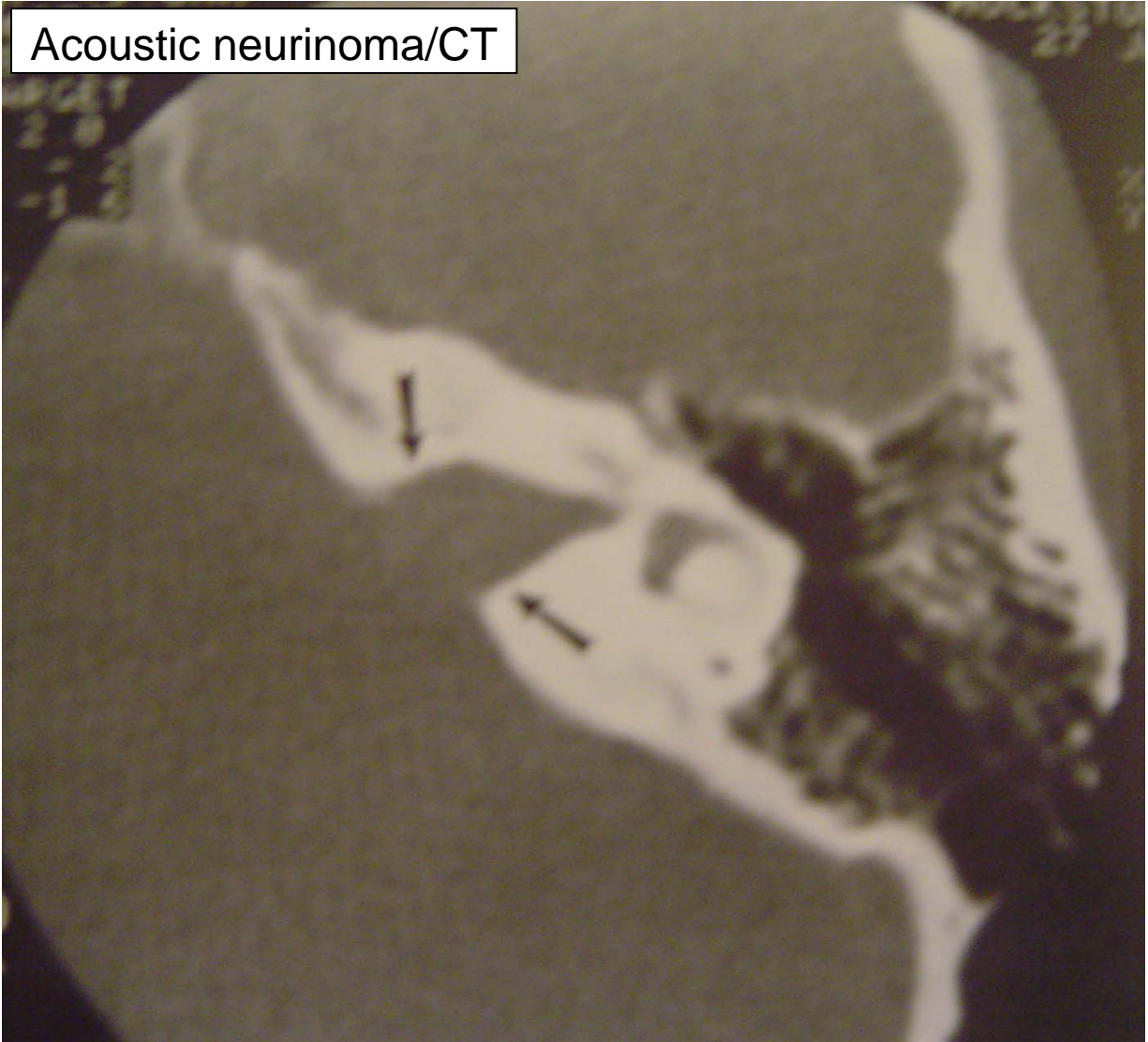
30 =Ampulla of lateral semicircular canal	42
101 =Fossa of geniculate ganglion	84 =Sigmoid sulcus
100 =Facial canal (first part/petrous portion)	29 =Lateral semicircular canal
21 =Cochlea (second turn)	33 = Posterior semicircular canal
	37 =External aperture of vestibular aqueduct
	19 =Vestibule
	98 =Canal of superior vestibular nerve
	71 =Internal acoustic meatus

Normal CT air meatography



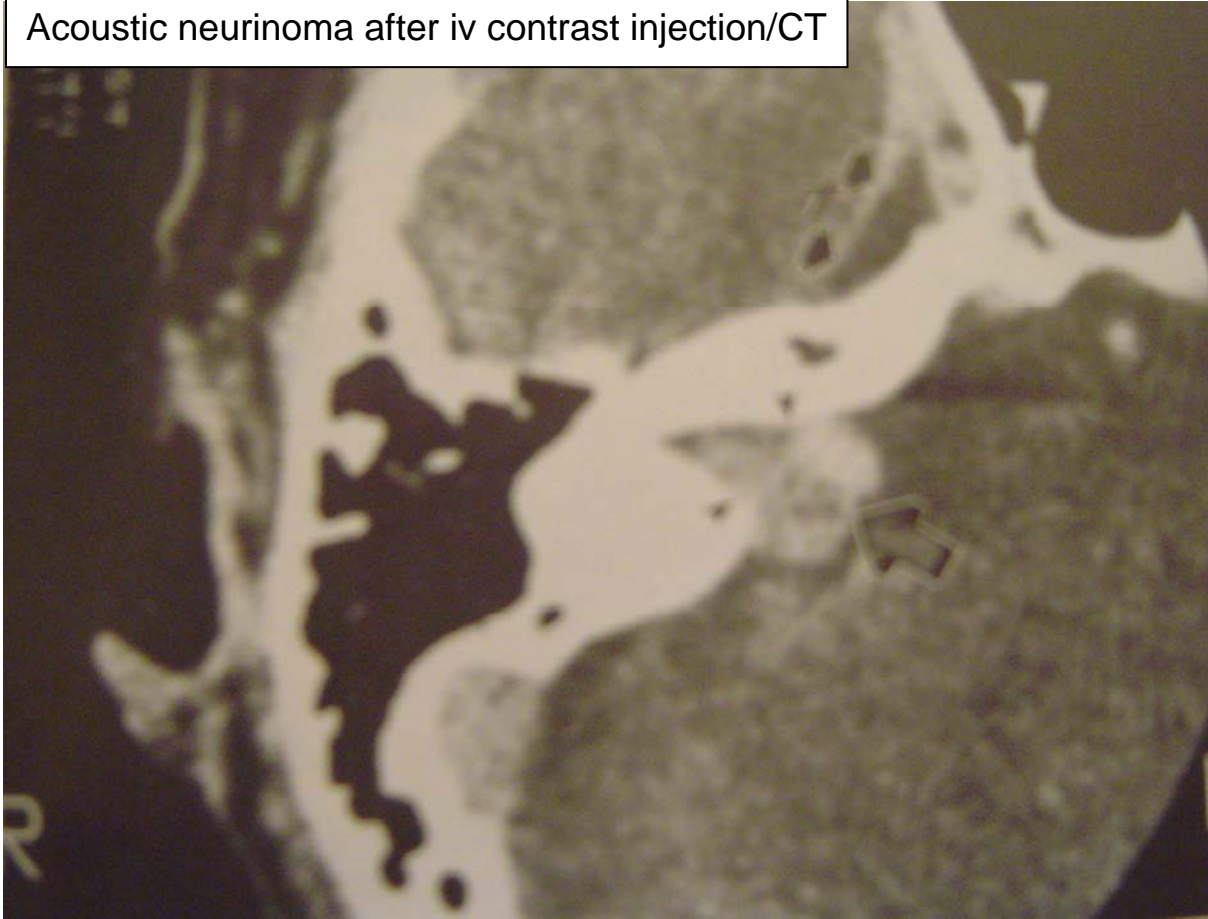




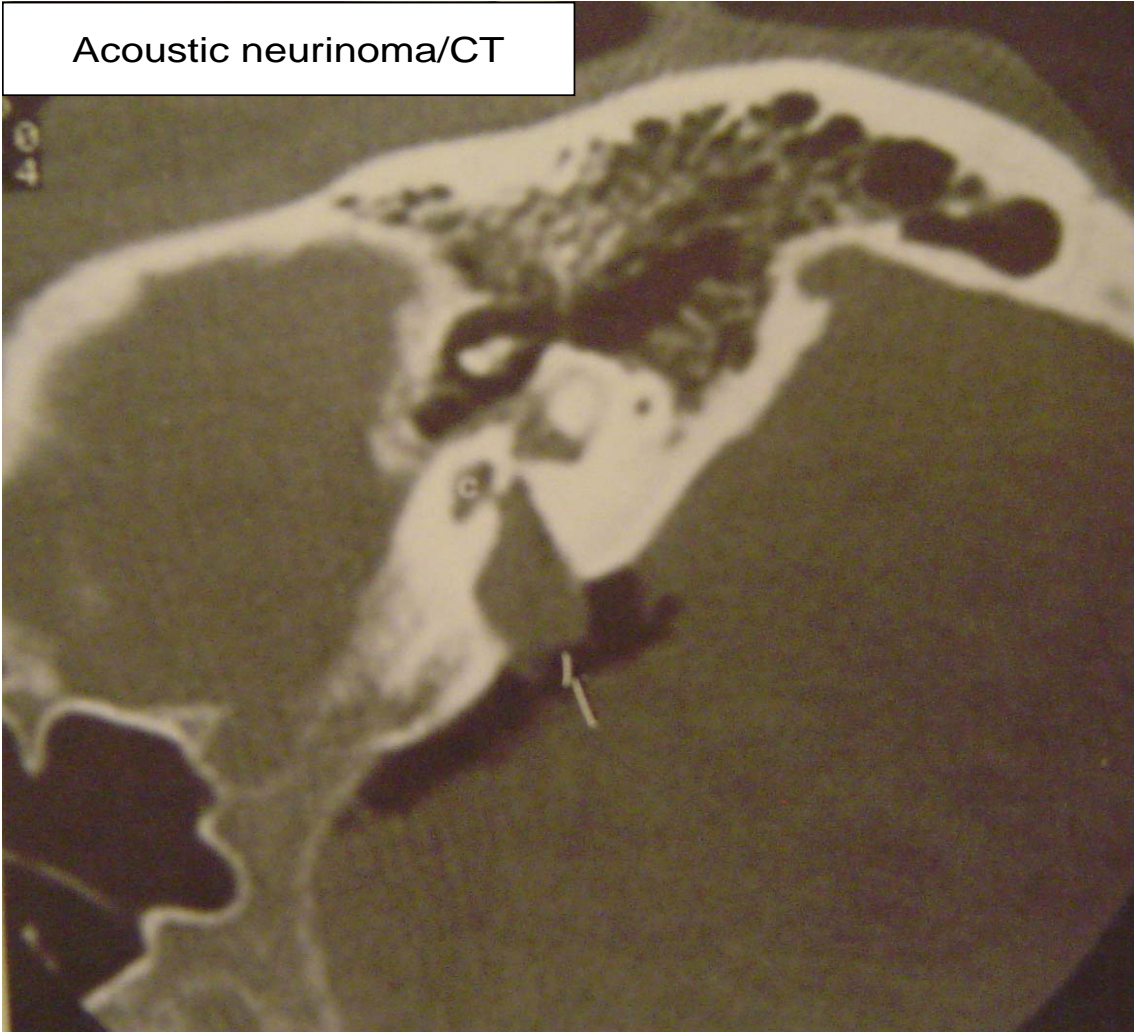




Acoustic neurinoma after iv contrast injection/CT



Acoustic neurinoma/CT



# فصل دوم

# جنین شناسی

**تکامل جنینی سیستم شنوائی**

دکتر فرهاد گرجی

**فهرست :**

- ۱- تکامل گوش داخلی  
تشکیل عصب شنوائی  
تکامل اوتریکول و مجاری نیمه دایره  
تکامل ساکول، حلزون و عناصر کورتی
- ۲- تکامل گوش میانی  
حفرة گوش میانی  
استخوانچه های گوش میانی
- ۳- تکامل گوش خارجی  
مجرای گوش خارجی  
پرده تمپان  
لاله گوش خارجی
- ۴- اشاره ای به بعضی ناهنجاریهای گوشى و علل آن ها

### تکامل جنینی سیستم شنوایی:

گوش از سه منطقه خارجی، میانی و داخلی تشکیل یافته است بخش خارجی و میانی صرفاً نقش انتقال صوت را دارند ولی گوش داخلی عمل دوگانه تعادلی و شنوایی دارد.

گوش داخلی:

اولین قسمت از گوش است که شروع به تکامل می کند، در هفته چهارم در طرفین میلانسفال (Myelencephalon) که قسمت تحتانی مغز خلفی است برجستگی هائی از اکتودرم سطحی بنام صفحه شنوایی (otic-placode) ظاهر می شود سپس صفحه شنوایی در داخل مزانشیم زیرین فرورفته و فرورفتگی شنوایی (otic pit) را می سازد، اطراف این فرورفتگی بهم رسیده و کیسه شنوایی (otocyst) را میسازد که پیش ساز لابیرنت غشائی (Membraneous Labyrinth) است. تدریجاً ارتباط کیسه شنوایی با اکتودرم سطحی قطع می شود.

در کیسه شنوایی دو ناحیه را می توان شناسائی کرد قسمت خلفی (پشتی) که از آن اوتریکول (Utricule)، مجاری نیم دایره (Semicircular ducts) و مجرای اندولنفاتیک (endolymphatic ducts) بوجود می آید و قسمت قدامی (شکمی) که ساکول (Sacule) و مجرای حلزونی (Cochlear duct) را می سازد. مجرای حلزونی حاوی عناصر کورتی (Corti) بوده و عضو اصلی شنوایی می باشد.

به مجموعه ساختمانهای پوششی اکتودرمال حاصله از حباب شنوایی، لابیرنت غشائی می گویند. اطراف ساختمان پیچ در پیچ لابیرنت غشائی در ابتدا بافت مزانشیم سست می باشد که بتدریج تبدیل به غضروف و سپس استخوان می شود و بدین ترتیب لابیرنت استخوانی در اطراف لابیرنت غشائی تشکیل می گردد. مابین لابیرنت غشائی و لابیرنت استخوانی فضای خیلی باریکی بنام فضای پری لنفاتیک (Perilymphatic Space) وجود دارد.

### تشکیل عصب تعادلی شنوایی:

در اثناء تشکیل حباب شنوایی تعدادی سلولهای اپی تلیال از آن جدا شده تشکیل گانگلیون عصبی تعادلی شنوایی (Stato – acoustic) را می دهد. گانگلیون نامبرده بعداً به دو قسمت حلزونی یا شنوایی (Cochlear) و دهلیزی یا تعادلی (Vestibular) تقسیم می شود که در واقع شامل دو نوع رشته حسی است که در دو دسته اعصاب وجود دارد که مجموعاً زوج VIII را می سازد.

قسمت اول یا شنوایی (حلزونی) از سلولهای حساسه عناصر کورتی (Organs of Corti) منشأ می گیرد و قسمت دوم یا تعادلی (دهلیزی) از سلولهای حساسه ساکول، اوتریکول و مجاری نیم دایره مشتق می شود، اکسون سلولهای نامبرده مجتمع شده عصب تعادلی شنوایی یا زوج هشتم را می سازد که بطرف مغز رشد می کند.

### تکامل اوتریکول و مجاری نیمه دایره:

در هفته ششم تکامل از قسمت پشتی حباب شنوایی یعنی از قسمت اوتریکولی لابیرنت غشائی سه بن بست پهن ظاهر می شود، دو دیواره قسمت مرکزی هر بن بست بهم چسبیده و بتدریج از بین می رود. بدین ترتیب سه مجرای نیم دایره ای بوجود می آید یک انتهای هر مجرای نیم دایره گشاد شده و به شکل یک آمپول یا حباب کوچک در می آید در صورتیکه انتهای دیگر آن تنگ می ماند، به انتهای گشاد هر مجرای نیمه دایره ریشه حبابی (Crus non ampullare) گفته می شود از آنجا که انتهای تنگ دو مجرای نیم دایره ای در هم فرو رفته و یکی می شوند عملاً پنج ریشه بداخل حفره اصلی اوتریکول باز می شود. از این پنج انتها، سه تا با آمپول (حباب) و دو تا بدون آمپول می باشد.

هر مجرای نیم دایره ای در سطحی قرار گرفته که بر سطوح دو مجرای دیگر عمود است. در انسان در وضع ایستاده سه مجرای نامبرده در سطوح فضائی، خلفی – فوقانی و طرفی قرار دارند.

علاوه بر مجاری نیمه حلقوی از اوتریکول یک بن بست لوله مانند مستقیم بطرف پشت و خط وسط ادامه می یابد، این بن بست بنام مجرای (Endolymphatic) نامیده می شود.

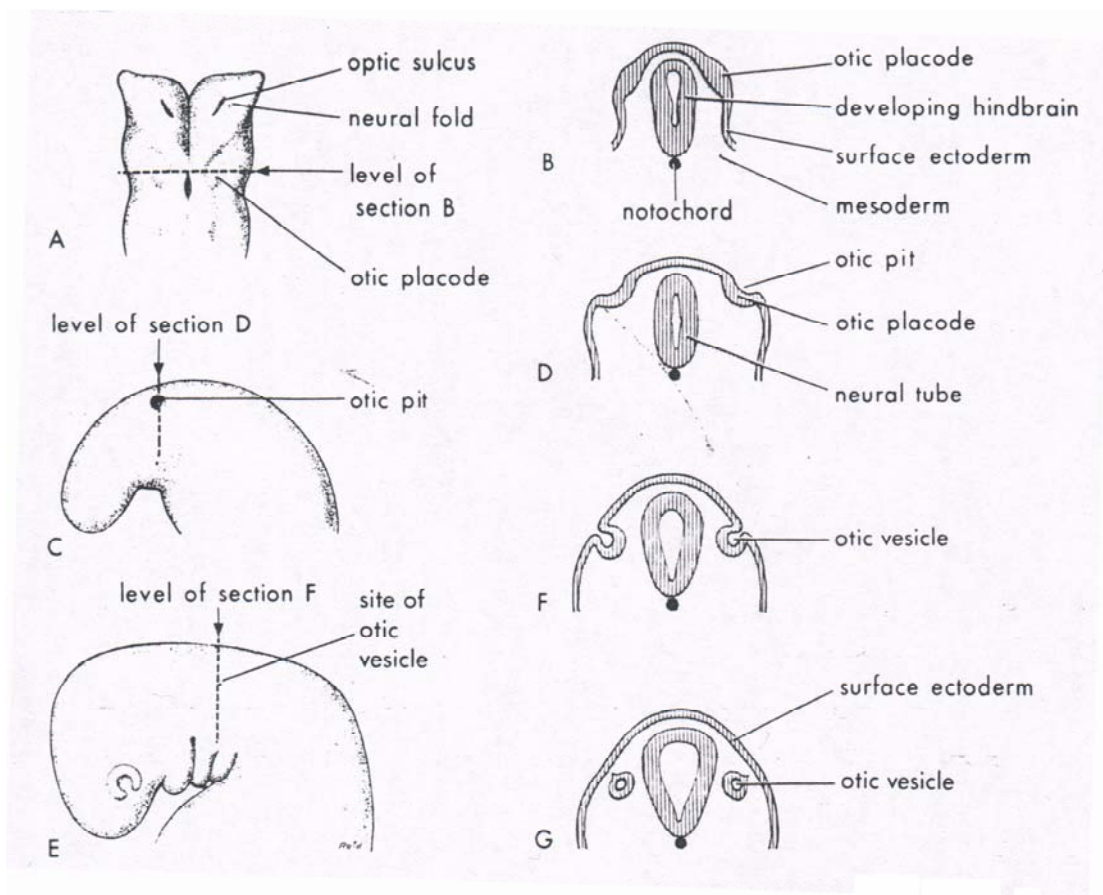
انتهای مجرای نامبرده کمی متسع شده و بنام کیسه اندولنفاتیک (Endolymphatic sac) نامیده می شود. در ناحیه آمپولر هر مجرای نیمه دایره ، سلولهای اکتودرمال پرولیفراسیون و دیفرانسیاسیون پیدا کرده ایجاد برآمدگی های نوروایی تلیال بنام (Crista Ampullaris) می کنند. شبیه برآمدگی های نامبرده در دیواره اوتریکول و ساکول نیز پیدا می شود در ناحیه اوتریکول و ساکول توده های سلولی نوروایی تلیال را (Maculae acousticae) می نامند. کریستالها و ماکولوها مناطق حساسه بوده و برای حفظ تعادل بکار می روند. بدین معنی که تغییر وضعیت بدن باعث حرکت مایع اندولنف شده و این حرکت سلولهای نوروایی تلیال مناطق نامبرده را تحریک می کنند. این تحریک بصورت یک موج در طول رشته های وستیبولر عصب هشتم به مغز منتقل می شود. به محض اینکه مراکز مغزی و مخچه ای از تغییر وضعیت آگاه شوند تنوس عضلانی را (از راه رشته هائی که از مغز و مخچه به مراکز پائین تر و عضلات می روند) متناسب با تغییر وضعیت تنظیم کرده و از عدم تعادل جلوگیری می کنند. کریستالها و مجاری نیمه حلقوی به تغییر وضعیت حساس می باشند در حالیکه اوتریکول - ساکول و ماکولا ما را از وضع استاتیک خود آگاه میکنند. لذا عمل مجاری نیمه حلقوی حفظ سینتیک و عمل اوتریکول و ساکول نگهداری تعادل استاتیک است.

### تکامل ساکول، حلزون و عناصر کورتی:

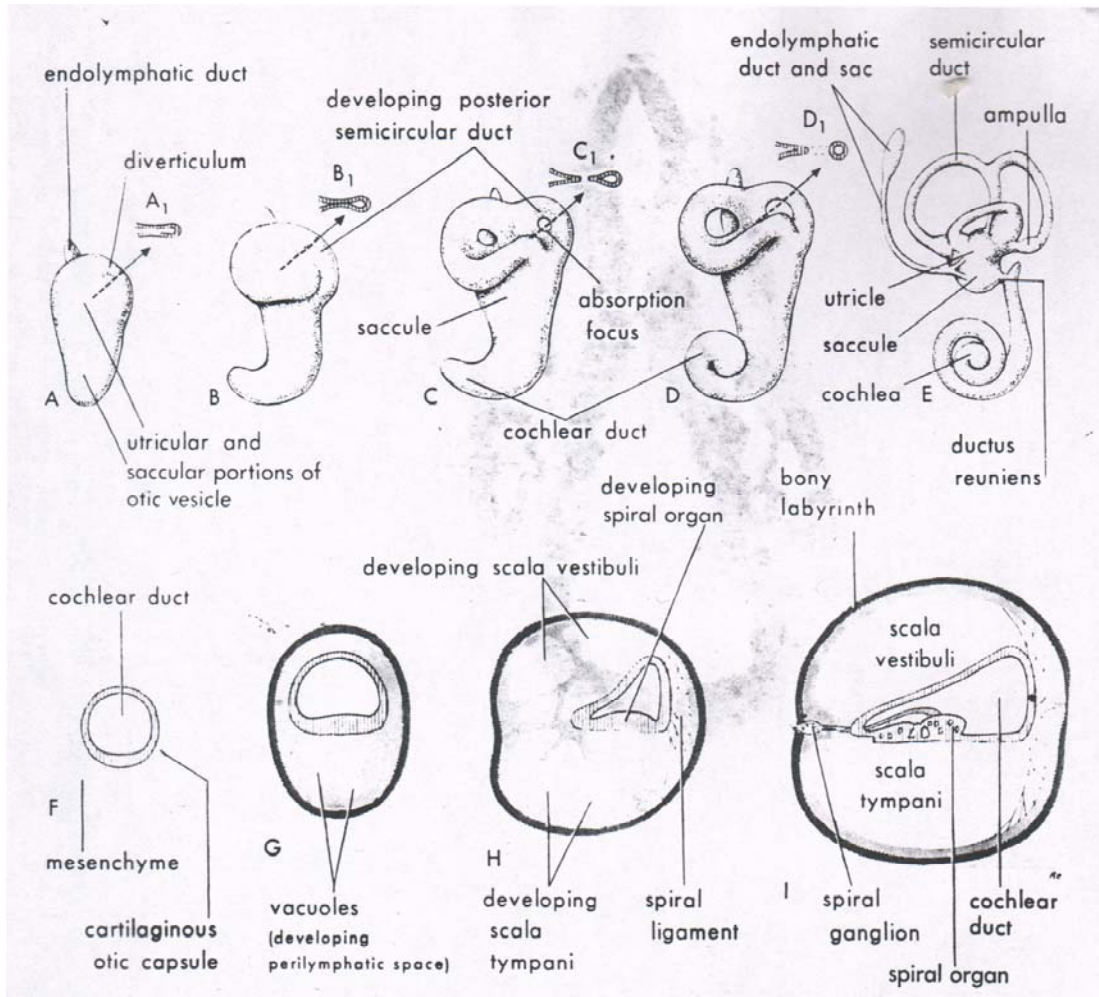
قسمت ساکولر حباب شنوائی نیز در هفته هشتم تکامل دیفرانسیاسیون می یابد . بدین معنی که از قطب تحتانی لوله مانند شده و بتدریج طویل می شود . این قسمت لوله مانند که بنام حلزون (Cochlea) گفته می شود در حین طویل شدن در مزانشیم اطراف خود بطور مارپیچ فرو می رود تا حدود ماه هشتم  $2\frac{1}{2}$  دور کامل می زند و شکل حلزون پیدا می کند در اثنای طویل شدن و مارپیچی شدن (Cochlea) محل اتصال آن با باقی مانده ساکول باریک شده و مجرائی بنام (Ductus Reunians) بوجود می آورد. مزانشیم اطراف مجرای حلزونی ایجاد یک ورقه نازک همبند بنام مامبران بازال و یک قشر غضروفی میکند در حدود هفته دهم تکامل قسمت مهمی از قشر غضروفی نامبرده از بین رفته و در نتیجه دو فضای پری لنفاتیک بنام Scala Vestibule و Scala tympani در اطراف مجرای نامبرده بوجود می آید. پوشش مجرای حلزونی بوسیله غشاءهای همبندی از Scala V. و Scala T. جدا می شود. دیواره طرفی مجرای حلزونی بوسیله یک ورقه ضخیم از بافت همبند بنام Spiral ligament به غضروف محیطی متصل میشود. زاویه داخلی مجرای حلزونی نیز به یک تیغه غضروفی که در آینده محور استخوانی حلزون را تشکیل خواهد داد متصل می ماند در ضخامت تیغه غضروفی نامبرده، گانگلیون نوار مانند عصب شنوائی بنام Spiral ganglion وجود دارد. در اول سلولهای پوششی مجرای حلزونی یکنواخت می باشند ولیکن با پیشرفت تکامل پوشش مجاور پوشش بازال (Basilar membrane) پرولیفراسیون سلولی پیدا کرده دو برآمدگی داخلی و خارجی (Outer and Inner Ridge) را بوجود می آورد. برآمدگی خارجی ایجاد سلولهای مژه دار یعنی سلولهای حساسه سیستم شنوائی را می کند. در روی سطح سلولهای مژه دار یک غشاء ژلاتین و رشته رشته بنام پرده Tectorial قرار دارد که انتهای ثابت آن به برآمدگی داخلی (Inner Ridge) متصل است. سلولهای نوروایی تلیال برآمدگی داخلی و خارجی و پرده تکتوریال را مجموعاً بنام عناصر کورتی (Organs of Corti) می نامند. امواج صوتی که بگوش داخلی برسند از طریق مایع اندولنف به غشاء تکتوریال و سلولهای مژه دار (عناصر کورتی) منتقل و از آنجا در طول رشته های شنوائی عصب هشتم به مغز هدایت می شود.



با توجه به اشکال زیر تکامل قسمت های مختلف گوش بهتر فهمیده می شود.  
 در شکل ۱ شروع تکامل گوش داخلی بعد از تشکیل صفحه شنوائی دیده می شود.  
 در شکل ۲ مراحل تکاملی قسمت های مختلف گوش داخلی مشاهده می گردد.  
 در شکل ۳ وضعیت تکاملی عناصر کورتی دیده می شود.  
 در شکل ۴ وضعیت تکاملی گوش داخلی در مقایسه با ساختمانهای برانشی و حدود آن تا پرده تمپان تصویر شده است.  
 در شکل ۵ وضعیت قسمت های مختلف گوش خارجی، میانی و داخلی نسبت به هم دیده می شوند.  
 در شکل ۶ اجزاء گوش میانی نشان داده شده است.  
 در شکل ۷ مراحل تکامل لاله گوش خارجی مشاهده می گردد که توضیح آن در ادامه مبحث آمده است.

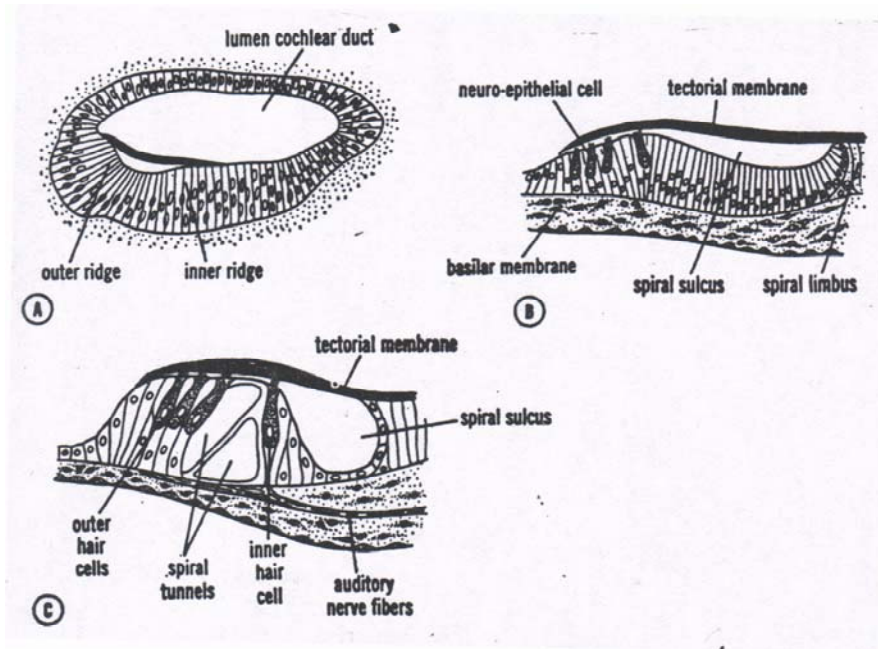


شکل ۱: طرح شماتیک از اوایل تکامل گوش داخلی. A- نمای خلفی رویان چهار هفته ای (حدود ۲۲ روز) که صفحه شنوائی را نشان می دهد. B، D، F و G- مقاطعی از مراحل متوالی تکامل وزیکول اتیک. C و E نمای جانبی ناحیه فوقانی رویان های ۲۴ و ۲۸ روزه.

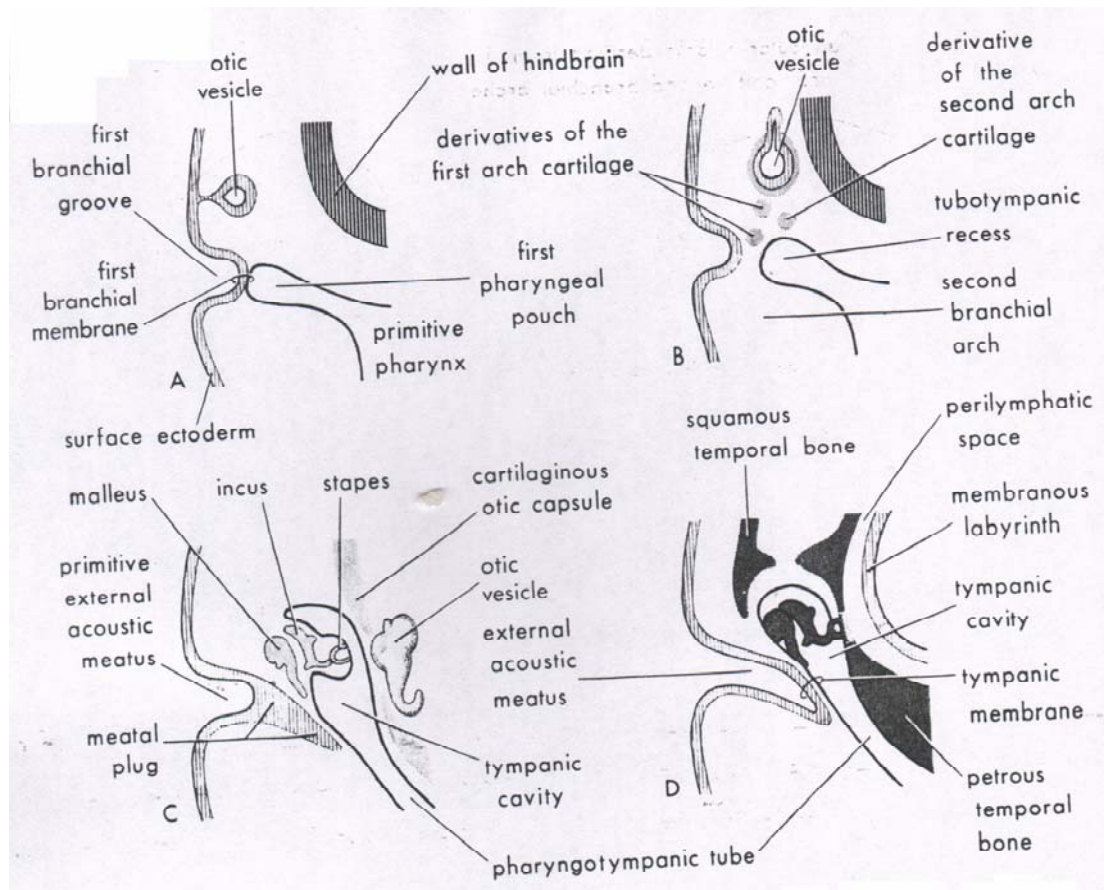


شکل ۲: این اشکال نحوه تکامل لایبرنت های استخوانی و غشایی گوش داخلی را نشان می دهند. A تا E- مراحل متوالی تکامل وزیکول اتیک به لایبرنت غشایی را در نمای جانبی نشان می دهد (از هفته پنجم تا هشتم). A<sub>1</sub> تا D<sub>1</sub> - تکامل یک مجرای نیم دایره را نشان می دهد. F تا I - مقاطعی از مجرای Cochlear که مراحل متوالی در تکامل جسم ماریچی (Corti) و فضای Perilymphatic را از هفته هشتم تا دوازدهم نشان می دهد.

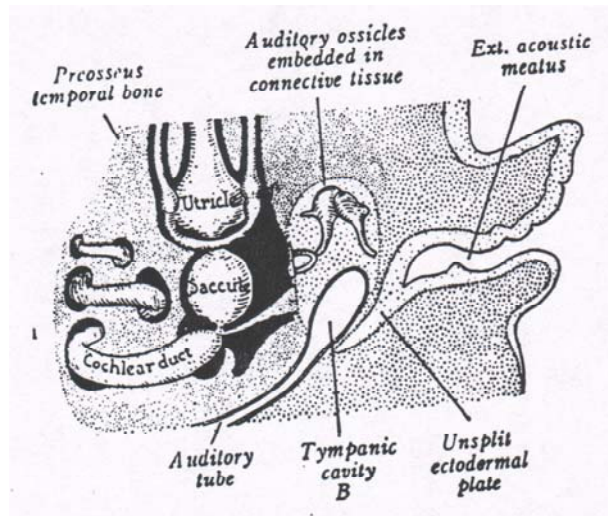




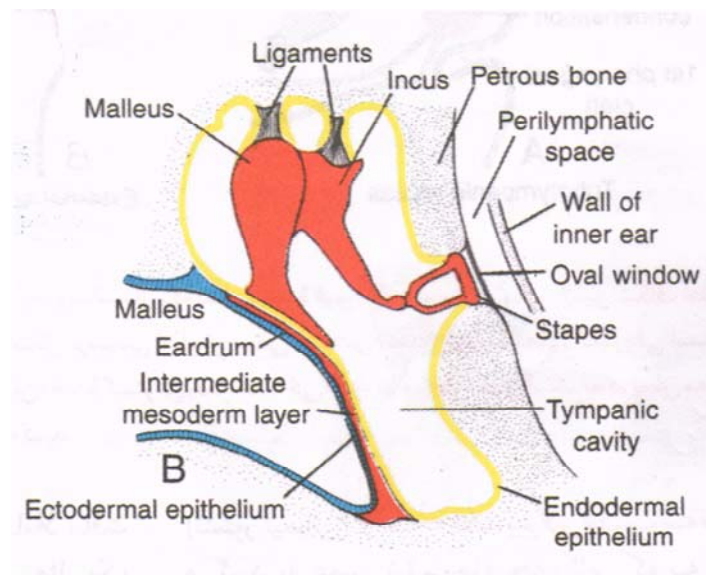
شکل ۳: تکامل عناصر Corti، A- در هفته دهم B- در ماه پنجم C- در موقع تولد



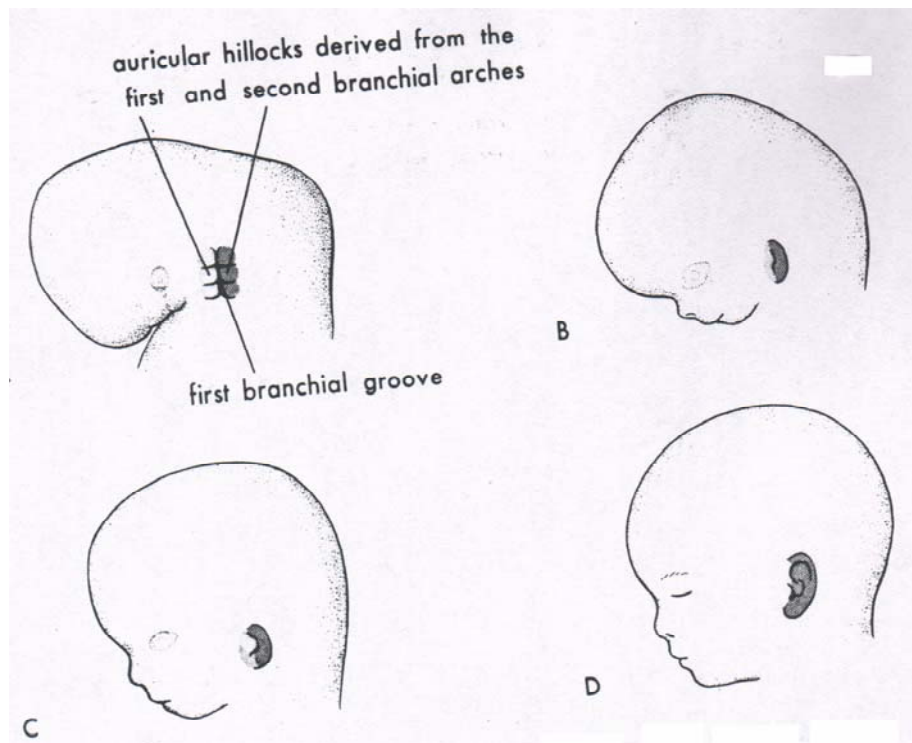
شکل ۴: طرحهای شماتیک تکامل گوش داخلی را نشان می دهند. A- هفته چهارم، وضعیت وزیکول اتیک را در ارتباط با ساختمانهای branchial نشان می دهد. B- هفته پنجم، غضروفهای قوس برونشیال و tubotympanic را نشان می دهد. C- Recess مذکور (که حفره tympanic و mastoid antrum را در آینده می سازد) استخوانچه ها را در بر میگیرد. D- مرحله آخر تکامل گوش، ارتباط گوش داخلی را با فضای Perilymphatic و سوراخ خارجی گوش نشان می دهد. پرده تیمپانیک (eardrum) از هر سه لایه زاینده ایجاد می شود: اکتودرم سطحی، مزودرم و اندودرم که از recess مشتق شده است.



شکل ۵: نمائی کلی از ارتباط گوشهای خارجی - میانی و داخلی در جنین سه ماهه.



شکل ۶: نمایشی از گوش میانی : به تماس دسته استخوان چکشی با صندوق صماخ و همچنین استخوان رکابی با غشاء دریچه بیضی توجه کنید، پوشش داخلی حفره آندودرمال است.



شکل ۷: طرحهای شماتیک تکامل لاله گوش خارجی را نشان می دهد. A- هفته ششم ، سه برجستگی بر روی قوس برونشیا اول و سه برجستگی دیگر بر روی قوس دوم ظاهر شده است. B- هفته هشتم . C- هفته دهم . D- هفته ۳۲. لاله گوش در حین تکامل از ناحیه گردن به دو طرف سر حرکت می کند.

\* کودکی بدلیل وجود سوراخی در قسمت جلوی لاله گوش که گاهی ترشحات از آن خارج می گردد مراجعه نموده چه فکر می کنید؟

**جواب:**

می دانیم که لاله گوش از ۶ برجستگی بنام Hillock ساخته شده که از قوسهای برونشیا منشأ می گیرند و در صورتی که بهر دلیل در دوره جنینی بین این برجستگی ها شکاف باقی بماند این عارضه بنام Priauricular Fistula ایجاد می گردد.

### تکامل گوش میانی:

گوش میانی شامل یک حفره نامنظم و چند استخوانچه است.

### حفره گوش میانی:

این حفره خود شامل صندوق صماخ و شیپوراستاش است و پوشش آن منشأ اندودرمی دارد. قسمت پشتی اولین بن بست حلقی (برانشیال) بصورت یک استتاله بطرف بالا و خارج ادامه یافته و در اوائل هفته چهارم تکامل با کف اولین شکاف برانشیال تماس پیدا می کند انتهای دیستال این استتاله گشادتر شده ایجاد حفره تمپان را میکند

(Primitive tympanic cavity) در حالیکه قسمت پروگزیمال آن تنگ مانده تشکیل شیپور استاش (Eustachian tube) را می دهد. (به شکل ۵ مراجعه کنید).

شیپوراستاش صندوق صماخ را به نازوفارنکس مربوط می کند در محلی که شیپوراستاش به حلق باز می شود یک توده لنفاوی آنرا احاطه می کند و تورم این غده لنفاوی باعث انسداد شیپور و التهاب صندوق صماخ می شود. این وضعیت بیشتر در کودکان بعلل عفونتهای تنفسی فوقانی اتفاق می افتد.

### استخوانچه های گوش میانی (Ossicles) :

در اواخر هفته هفتم تکامل مزانشیم بالای صندوق صماخ اولیه در چند ناحیه متراکم شده ایجاد غضروفها و سپس استخوانچه های گوش میانی را میکند.

این استخوانچه ها با اینکه در ماههای سوم و چهارم تشکیل می شود تا حدود ماه هشتم تکامل در داخل مزانشیم باقی می ماند.

از ماه هشتم به بعد مزانشیم اطراف استخوانچه ها دژنره شده و پوشش اندودرمال صندوق صماخ فضای بیشتری را مفروش و استخوانچه ها را در بر می گیرد. پوشش نامبرده در این موقع بصورت یک مزانتر از استخوانچه ها تا سقف صندوق صماخ کشیده می شود بعداً بتدریج قسمت اعظم این مزانتر از بین رفته و باقی مانده آن با جزئی مزانشیم داخل آن لیگامانهای نگاهدارنده استخوانچه ها را تشکیل می دهد.

منشاء استخوانهای چکشی و سندان از مزانشیم اولین قوس برانشیال می باشد، استخوان رکابی از مزانشیم دومین قوس برانشیال تشکیل می شود. همچنین عضله چکشی از عصب ماندیبولر (عصب قوس اول برانشی شاخه ای از عصب سه قلو) و عضله رکابی از عصب فاسیال (عصب دومین قوس برانشی) منشاء می گیرد.

### تکامل گوش خارجی:

این قسمت شامل پرده صماخ، مجرای گوش خارجی و لاله گوش است.

### پرده صماخ (Tympanic Membrane) :

از دو ورقه پوششی تشکیل یافته است که لایه داخلی از اندودرم اولین بن بست حلقی و لایه خارجی از اکتودرم اولین شکاف حلقی است. بین این دو قسمت ورقه نازک مزودرم وجود دارد.

قسمت اعظم پرده تمپان بدسته استخوان چکشی بطور کامل چسبیده است این قسمت از پرده بعد از دژنره شدن مزانشیم اطراف استخوانچه ها (Ossicles) بوجود می آید.

### مجرای گوش خارجی (External Auditory Meatus) :

مجرای گوش خارجی از قسمت پشتی اولین شکاف برانشی بوجود می آید این قسمت از شکاف برانشی به سمت داخل رشد می کند. تا اینکه به مجاورت پوشش اندودرمال حفره تمپانیک (صندوق صماخ) برسد. در اثر رشد سریع سر جنین بطور موقت تماس بین پوشش اکتودرمال اولین شکاف برانشی و پوشش اندودرمال صندوق صماخ قطع می شود ولیکن در اواخر ماه دوم سلولهای پوششی قعر مجرای گوش خارجی شروع به پرولیفراسیون کرده ایجاد یک ستون تو پر سلولی را می کنند که تا صندوق صماخ ادامه دارد. سپس این ستون سلولی توخالی گشته و بدین ترتیب مجرای گوش خارجی طولتر شده و سلولهای قعر آن در تشکیل پرده صماخ شرکت می کنند. چنانچه ستون سلولی نامبرده تو خالی نشود کری مادرزادی بوجود می آید.



### لاله گوش خارجی:

این قسمت از گوش خارجی از پرولیفراسیون سلولهای مزانشیمال انتهایی پستی اولین و دومین قوس برانشی بوجود می آید. پرولیفراسیون مزانشیم در این ناحیه اول بصورت شش برآمدگی در هر طرف مدخل مجرای گوش خارجی نمایان شده بعد با رشد بیشتر و درهم فرورفتن برآمدگی های نامبرده لاله گوش شکل عادی خود را پیدا می کند(به شکل شماره ۷ رجوع کنید).

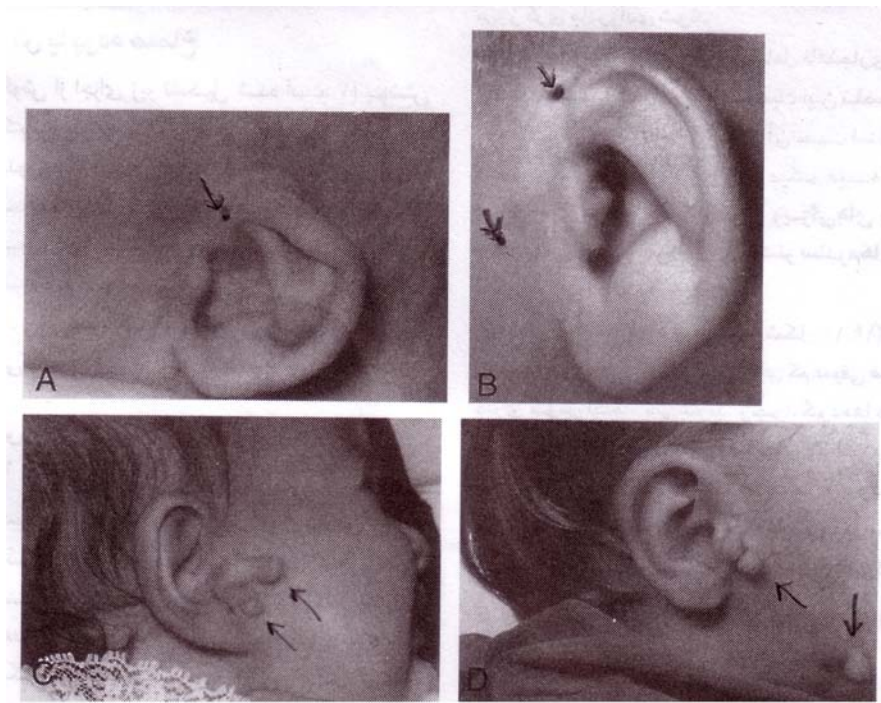
### ناهنجاریهای گوش:

عوامل مؤثر در این گروه ناهنجاریها عبارتند از علل ارثی و کروموزومی ، سرخجه و توکسوپلاسموزیس ، دیابت مادر و داروهائی مانند کیندین. کری مادرزادی ممکن است بعلت نقص تکامل مجرای خارجی گوش، نقص پرده تمپان یا استخوانچه های گوش میانی و یا نقص لایبرنت غشائی یا استخوانی باشد بیشترین علت کری های مادرزادی بعلل ارثی می باشد. در بین علل عفونی داخل رحمی سرخجه و سفلیس می توانند با عث کری مادر زادی شوند (سرخجه بخصوص اگر بعد از ماه دوم جنین را آلوده نماید احتمالد کری زیادتر است).

نقص گوش خارجی زیاد بوده و شامل ناهنجاریهای خفیف تا شدید می باشد که بصورت گوش های پائین قرار گرفته (Low Set Ear) یا در واقع پائین مانده علامت شایعی در بسیاری از ناهنجاریهای شدید کروموزومی است و هم چنین زوائد و گوده های جلوی گوش که در بسیاری موارد یک علامت هشدار دهنده برای جستجوی ناهنجاریهای مادرزادی در قسمت های دیگر بدن است .

به انواع زوائد و خال های گوشتی و فرورفتگی های جلوی گوش در شکل ذیل توجه نمائید که وجود هر کدام از اینها ممکن

است همراه با ناهنجاریهای شدیدتری در قسمت های دیگر بدن باشد. (شکل ۸).



شکل ۸: A) گوش کوچک همراه با گوده پره اوریکولار (پیکان). B) گوده های پری اوریکولار (پیکانها). C&D) زائیده های پره اوریکولار (آویزه های پوستی). به پائین بودن آویزه در تصویر D توجه کنید.

**فهرست منابع :**

- ۱- کتاب رویان شناسی پزشکی لانگمن تألیف T.w.sadler ترجمه چاپ دهم دکتر ابوالحسنی - دکتر حسن زاده - دکتر اوریمی انتشارات ارجمند تهران ۱۳۸۵
- ۲- کتاب جنین شناسی انسان تألیف دکتر رضا سلطانی نسب - دکتر فرهاد گرجی چاپ هفتم انتشارات ماجد تهران ۱۳۷۲
- ۳- کتاب تکامل جنینی انسان تألیف K.L.Moore ترجمه چاپ چهارم دکتر علیرضا فاضل و همکاران انتشارات اسفند مشهد ۱۳۷۱

# فصل سوم

## رشد و تکامل



## رشد و تکامل

۸۵ درصد رشد کانال و لاله گوش قبل از سه سالگی است و ۱۵ درصد تا حدود ۲۰ سالگی صورت می گیرد. بعد از ۲۰ سالگی افزایش طول لاله گوش فقط به خاطر افزایش طول لبول آن است. در مواقع تولد به دلیل کوتاه بودن کانال خارجی گوش، پرده صماخ خیلی به سطح خارجی نزدیک است که در موقع معاینه گوش باید به آن توجه نمود. اما بتدریج با رشد کانال خارجی گوش که به حدود ۳ سانتی متر می رسد، به این میزان از سطح خارجی دور می شود.

اجزاء گوش میانی موقع تولد تقریباً به اندازه بزرگسالی آن هستند و رشد چندانی پیدا نمی کنند. اما زائده ماستوئید در زمان تولد بسیار کوچک است و لذا عصب فاسیال در موقع تولد بسیار سطحی تر از بزرگسالی است. که از نظر تروماها و جراحی این محل حائز اهمیت است. اگر چه آنترماستوئید در موقع تولد وجود دارد. اما سلولهای هوایی ماستوئید بتدریج بعد از تولد ظاهر می شوند و افزایش سلولهای ماستوئید و بزرگ شدن زائده آن تا بلوغ ادامه می یابد.

گوش داخلی قبل از تولد رشد اصلی خود را نموده است و جنین در ۲۳ هفتگی حاملگی به تحریک شنوایی پاسخ می دهد.

# فصل چهارم

# فیزیولوژی

## فیزیولوژی شنوایی

هدف از فصل حاضر توصیف و توجیه مکانیسم هایی است که گوش توسط آنها امواج صوتی را دریافت می کند، فرکانسهای آنها را تمیز می دهد و سرانجام اطلاعات شنوایی را به داخل سیستم عصبی مرکزی انتقال می دهد که در آن جا این اطلاعات تشخیص داده می شوند.

### فیزیولوژی گوش خارجی و میانی

گوش خارجی امواج صوتی را بداخل سوراخ شنوایی خارجی متمرکز می کند. در بعضی حیوانات گوشها می توانند مانند آنتنهای رادار برای جستجوی اصوات حرکت کنند.

گوش میانی یک حفره پر شده از هوا در داخل استخوان گیجگاهی است که از طریق مجرای شنوایی (مجرای اوستاش) بداخل حلق بینی و از طریق حلق بینی به خارج باز می شود. این مجرا معمولاً بسته است اما در جریان بلعیدن، جویدن و خمیازه کشیدن باز می شود و فشار هوا در دو طرف پرده صماخ را متعادل میکند. همانطور که در شکل های فصل آناتومی نشان داده شده است، دسته استخوان چکشی به مرکز پرده صماخ می چسبد. سراسخوان چکشی باتنه استخوان سندان مفصل می شود به طوری که هرگاه استخوان چکشی حرکت کند استخوان سندان نیز با آن حرکت می کند. انتهای مخالف استخوان سندان به نوبه خود با سر استخوان رکابی مفصل می شود و کف استخوان رکابی در روی ا منفذ پنجره بیضی قرار می گیرد.

استخوانهای کوچک گوش میانی چنان بوسیله رباطها آویزان شده اند که مجموعه استخوان چکشی و استخوان سندان به صورت یک اهرم واحد عمل می کند و نقطه اتکای آن تقریباً در لبه پرده صماخ قرار گرفته است.

مفصل شدن استخوان سندان با استخوان رکابی موجب می گردد که هر بار که پرده صماخ و دسته استخوان چکشی به طرف داخل حرکت کند استخوان رکابی رو به جلو روی مایع حلزون فشار وارد کند و هر بار که دسته استخوان چکشی به طرف خارج حرکت کند مایع را به طرف عقب بکشد. این حرکات موجب حرکت رو به داخل و رو به خارج کف استخوان رکابی در پیجره بیضی می شوند.

نوک دسته استخوان چکشی به مرکز پرده صماخ چسبیده است و این نقطه اتصال به طور دایم بوسیله عضله کشنده پرده صماخ به طرف داخل کشیده می شود و این عمل پرده صماخ را در حال سختی نگاه می دارد. این موضوع به ارتعاشات صوتی که به هر قسمتی از پرده صماخ وارد شوند اجازه می دهد تا به استخوان چکشی منتقل گردند در حالی که اگر پرده صماخ شل بود چنین امری صدق نمی کرد. پرده صماخ در پاسخ به تغییرات فشار تولید شده بوسیله امواج صوتی بطرف داخل و خارج حرکت می کند.

بنابراین، پرده صماخ مانند یک رزوناتور یا تشدید کننده عمل می کند که ارتعاشات منبع صوتی را تقلید می کند. پرده صماخ تقریباً بلافاصله بعد از توقف موج صوتی از ارتعاش باز می ایستد یعنی تقریباً بطور کامل دارای خاصیت تخفیف دهنده نوسانات است. دامنه حرکت کف استخوان رکابی با هر ارتعاش صوتی فقط برابر با سه چهارم دامنه حرکت استخوان چکشی است. بنابراین، برخلاف آن چه معمولاً تصور می شود سیستم اهرمی استخوانهای گوش فاصله حرکت استخوان رکابی را افزایش نمی دهد بلکه این سیستم نیروی حرکت را حدود ۱,۳ برابر افزایش می دهد. علاوه بر آن، مساحت سطح پرده صماخ تقریباً ۵۵ میلیمتر مربع و مساحت کف استخوان رکابی ۰,۲۳ میلیمتر مربع است یعنی سطح پرده صماخ ۱۷ برابر سطح کف استخوان رکابی است. این اختلافات ۱۷ برابر ضرب در نسبت ۱,۳ برابر سیستم اهرمی موجب می شود که امواج صوتی با فشاری حدود ۲۲ برابر فشاری که امواج صوتی بر پرده صماخ وارد می کنند بر مایع حلزون اعمال شوند. چون مایع، اینرسی بسیار زیادتری از

هوا دارد لذا به آسانی قابل درک است که مقدار زیادتری فشار برای ایجاد ارتعاش در مایع مورد نیاز است. بنابراین، عمل پرده صماخ و سیستم استخوانی تطبیق دادن امپدانس بین امواج صوتی در هوا و ارتعاشات صوتی در مایع حلزون است. در غیاب سیستم استخوانی و پرده صماخ، امواج صوتی می توانند مستقیماً از طریق هوای گوش میانی سیر کرده و در پنجره بیضی وارد حلزون شوند. اما حساسیت شنوایی در این حال ۱۵ تا ۲۰ دسی بل (dB) کمتر از انتقال استخوانی است که معادل کاهش شدت صوت از یک صدای متوسط به صدایی است که به سختی قابل درک است.

\* مرد جوانی به دنبال تصادف رانندگی و ضربه به سر دچار کاهش شنوایی انتقالی یک طرفه به میزان ۶۰ dB شده است و در معاینه پرده صماخ سالم است چه فکر می کنید؟

**جواب:** چنانچه سیستم استخوانچه ای در اثر بیماری یا ضربه صدمه دیده باشد و ارتباط آنها با یکدیگر قطع شده باشد ولی پرده صماخ کماکان سالم باشد، بیشترین میزان کاهش شنوایی انتقالی یعنی در حدود ۶۰-۵۵ dB کاهش شنوایی خواهیم داشت زیرا در این حالت علاوه بر آنکه سیستم شدت دهنده صوت گوش میانی یعنی پرده و استخوانچه ها عمل نمی کنند، بلکه خود پرده مانعی در مقابل انتقال صوت می گردد.

## تضعیف صوت بوسیله انقباض عضله رکابی و عضله کشنده پرده صماخ (Tympanic) رفلکس صماخی

هنگامیکه اصوات بلند از طریق سیستم استخوانی به سیستم عصبی مرکزی انتقال می یابند، رفلکسی بعد از یک مرحله نهفته ۴۰ تا ۸۰ میلی سکند به وجود می آید که موجب انقباض عضله رکابی و تا حدود کمتری عضله کشنده پرده صماخ (Tensor tympani muscle) می گردد. عضله کشنده پرده صماخ دسته استخوان چکشی را به طرف داخل می کشد در حالی که عضله رکابی استخوان رکابی را به طرف خارج می کشد. این دو نیرو با یکدیگر مخالفت کرده و از این راه موجب می شوند که تمامی سیستم استخوانی درجه بالایی از سختی پیدا کند و به این ترتیب انتقال اصوات با فرکانس پائین، به طور عمده اصوات با فرکانس زیر ۱۰۰۰ سیکل در ثانیه را به حلزون کاهش می دهند.

این رفلکس تضعیف کننده می تواند شدت انتقال صوت با فرکانس پائین را ۳۰ تا ۴۰ دسی بل کاهش دهد که تقریباً نظیر اختلاف بین یک نجوا و یک صدای بلند است. عمل این مکانیسم احتمالاً دوگانه است:

- ۱- حفاظت حلزون در برابر ارتعاشات آسیب رساننده ناشی از اصوات بیش از اندازه بلند.
  - ۲- پوشاندن اصوات با فرکانس پائین در محیطهای بسیار پر سر و صدا. این موضوع معمولاً قسمت عمده ای از پارازیت زمینه را حذف کرده و به شخص اجازه میدهد تا توجه خود را روی اصوات با فرکانس بالاتر از ۱۰۰۰ سیکل در ثانیه متمرکز کند که در آن فرکانسها، قسمت اعظم اطلاعات مفید در ارتباطات تکلمی انتقال می یابند.
- عمل دیگر عضلات کشنده پرده صماخ و رکابی تقلیل دادن حساسیت شنوایی شخص نسبت به صحبت خودش است. این اثر توسط سیگنالهای جانبی فعال می شود که در همان زمانی که مغز مکانیسم تکلم را فعال می کند به این عضلات انتقال می یابند.

## انتقال صوت از طریق استخوان

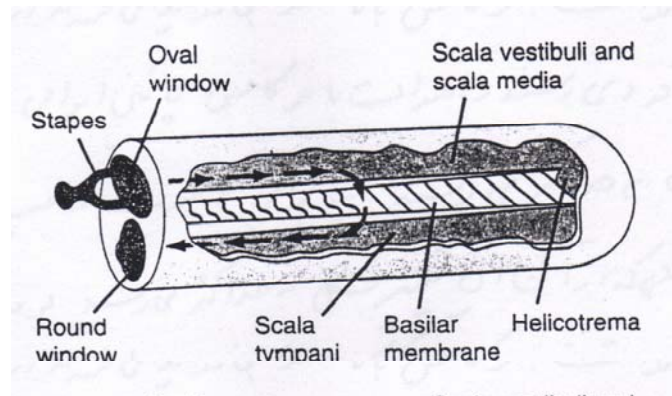
چون گوش داخلی یا حلزون در یک حفره استخوانی در استخوان گیجگاهی موسوم به لایبرنت استخوانی قرار گرفته لذا ارتعاشات تمامی جمجمه می تواند موجب ارتعاش مایع در خود حلزون شود. بنابراین ، در شرایط مناسب در صورتی که یک دیافراژم یا یک دستگاه مولد ارتعاش الکترونیک روی هر برآمدگی استخوانی جمجمه بویژه روی زائیده ماستوئید که نزدیک گوش است قرار داده شود موجب می شود که شخص صوت را بشنود. اما انرژی موجود حتی در صوت بلند در هوا برای شنیده شدن از طریق استخوان کافی نیست مگر هنگامی که یک دستگاه مخصوص انتقال صوت الکترومغناطیسی مستقیماً روی استخوان قرار داده شود.

### حلزون (Cochlea):

حلزون سیستمی از لوله های پیچ خورده است. حلزون از سه مجرا یا نردبان در کنار هم تشکیل شده است. این مجاری عبارتند از : نردبان دهلیزی scala vestibuli ، نردبان میانی scala media و نردبان صماخی scala tympani . نردبان دهلیزی و نردبان میانی بوسیله غشای رایسنر Reissner's membrane ( یا غشای دهلیزی) و نردبان صماخی و نردبان میانی بوسیله غشای قاعده ای

basilar membrane از یکدیگر جدا شده اند. در داخل نردبان های دهلیزی و صماخی مایع پری لنت که شبیه مایع خارج سلولی است وجود دارد و در داخل نردبان میانی مایع آندولنت که حاوی پتاسیم بالایی است جریان دارد. روی سطح غشای قاعده ای اندام کورتی organ of corti قرار گرفته که محتوی یک سری سلولهای حساس الکترومکانیکی موسوم به سلولهای مژکدار Hair cells است. این سلولهای مژکدار اندامهای انتهایی گیرنده هستند که در پاسخ به ارتعاشات صوتی ایمپالسهای عصبی تولید می کنند.

شکل ۱. به طور دیگرامی قسمتهای عملی حلزونی باز شده را برای هدایت ارتعاشات صوتی نشان می دهد. نخست توجه کنید که غشای دهلیزی یا رایسنر در این شکل نشان داده نشده است. این غشاء آن قدر نازک است و آن قدر به آسانی حرکت می کند که مانعی در برابر عبور ارتعاشات صوتی از نردبان دهلیزی به نردبان میانی به وجود نمی آورد. بنابراین، تا آن جایی که به هدایت صوت مربوط می شود نردبان دهلیزی و نردبان میانی به عنوان یک محفظه واحد در نظر گرفته می شوند. ( اهمیت غشای رایسنر حفظ مایع آندولنت در نردبان میانی است که برای عمل طبیعی سلولهای مژکدار گیرنده صوت ضروری است و بعداً در این فصل شرح داده خواهد شد.)



شکل ۱- حرکت مایع در حلزون به دنبال ضربه رو به جلوی استخوان رکابی.

ارتعاشات صوتی از کف استخوان رکابی در پنجره بیضی وارد نردبان دهلیزی می شوند. کف استخوان رکابی این پنجره را می پوشاند و بوسیله یک رباط حلقوی نسبتاً سست به لبه های این پنجره متصل می شود به طوری که می تواند با ارتعاشات صوتی به داخل و خارج حرکت کند. حرکت رو به داخل کف استخوان رکابی موجب می شود که مایع به داخل نردبان دهلیزی و نردبان میانی به حرکت درآید و حرکت روبه خارج آن موجب می شود که مایع به عقب برگردد.

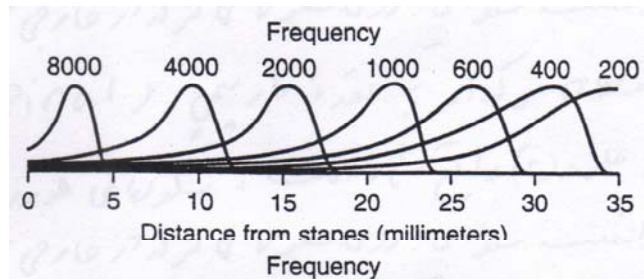
### غشای قاعده ای و تشدید در حلزون

غشای قاعده ای یک غشای فیبری است که نردبان میانی و نردبان صماخی را از یکدیگر جدا میکند. غشای قاعده ای محتوی حدود ۲۰ تا ۳۰ هزار فیبر قاعده ای است که از مرکز استخوانی حلزون یعنی مودیولوس *modiolus* به طرف دیواره خارجی کشیده می شوند. این فیبرها ساختارهای ارتجاعی سخت زبانه مانند هستند که انتهای قاعده ای آنها در ساختار استخوانی مرکزی حلزون ( مودیولوس) ثابت شده اما انتهای دیگر آنها ثابت نشده به استثنای این که در غشای قاعده ای سست فرورفته است. چون این فیبرها سخت بوده و یک انتهای آنها آزاد است لذا می توانند مانند زبانه های سازدهنی به ارتعاش درآیند. طول فیبرهای قاعده ای به تدریج از قاعده حلزون تا رأس آن افزایش می یابد و از حدود ۰/۰۴ میلیمتر در نزدیکی پنجره های بیضی و گرد به ۰/۵ میلیمتر در نوک حلزون می رسد که نمودار افزایشی به میزان ۱۲ برابر در طول فیبرها است. قطر فیبرها از طرف دیگر از قاعده به هلیکوترما کاهش می یابد به طوری که سختی آنها به طور کلی بیش از ۱۰۰ برابر کاهش پیدا می کند. در نتیجه، فیبرهای کوتاه و سخت موجود در نزدیکی پنجره بیضی حلزون به بهترین صورت در فرکانسهای بالا به ارتعاش در می آیند در حالی که فیبرهای دراز و شل تر موجود در نزدیکی نوک حلزون به بهترین صورت در فرکانسهای پائین به ارتعاش در می آیند.

به این ترتیب ، تشدید فرکانسهای بالا در غشای قاعده ای در نزدیکی قاعده به وجود می آید که در آن جا امواج صوتی از طریق دریچه بیضی وارد حلزون می شوند و تشدید فرکانسهای پائین در نزدیکی رأس حلزون به وجود می آید و علت این امر به طور عمده اختلاف در سختی فیبرها اما همچنین به علت افزایش بار وارده به غشای قاعده ای ناشی از توده های اضافی مایع است که باید در تمامی مسیر بین غشای قاعده ای در یک انتها و پنجره های گرد و بیضی در انتهای دیگر ارتعاش کند.

### انتقال امواج صوت در حلزون – موج پیشرونده (traveling wave)

هنگامی که کف استخوان رکابی در برابر پنجره بیضی به داخل حرکت می کند پنجره گرد نیز بایستی به طرف خارج برآمده شود زیرا حلزون در تمام جهات بوسیله دیواره های استخوانی احاطه شده است. بنابراین ، اثر ابتدایی یک موج صوتی که در پنجره بیضی وارد می شود وادار کردن غشای قاعده ای در قاعده حلزون به برآمده شدن در جهت پنجره گرد است. اما باید دانست که تانسینون ارتجاعی که در فیبرهای قاعده ای هنگام خم شدن آنها به سوی پنجره گرد به وجود می آید موجی تولید می کند که همانطور که در شکل ۲ نشان داده شده ، در طول غشای قاعده ای به سوی هلیکوترما سیر می کند. بتدریج که موج در طول حلزون بالا می رود ارتفاع آن تا یک حداکثر افزایش می یابد و سپس سرعت سقوط می کند. اصوات با فرکانس بالا امواجی تولید می کنند که در نزدیکی قاعده حلزون به حداکثر می رسند و اصوات با فرکانس پائین امواجی تولید می کنند که در نزدیکی رأس حلزون به حداکثر می رسند. بنابراین ، صوت موجب تغییر شکل غشاء قاعده ای می شود و محلی که در آن این تغییر شکل به حداکثر می رسد بوسیله فرکانس موج صوتی تعیین می گردد. به این ترتیب یک تفکیک فرکانس در طول غشای قاعده ای بوجود می آید که تحت عنوان سازمان بندی تونوتوپیک *tonotopic organization* نامیده می شود که در طول مسیر شنوایی تا قشر شنوایی اولیه دارد.



شکل ۲- طرح دامنه های ارتعاش اصوات با فرکانسهای ۲۰۰ تا ۸۰۰۰ در ثانیه که نقاط با دامنه حداکثر را روی غشای قاعده ای برای فرکانس های مختلف نشان می دهد.

### عمل اندام کورتی

روش اصلی که فرکانس های صوتی بویژه فرکانسهای بالاتر از ۲۰۰۰ سیکل در ثانیه توسط آن از یکدیگر تمیز داده می شوند، بر اساس محل حداکثر تحریک فیبرهای عصبی خارج شده از اندامهای کورتی موجود روی غشای قاعده ای است. گیرنده های موجود در اندام کورتی در پاسخ به ارتعاش غشای قاعده ای ایمپالسهای عصبی تولید می کنند. اندام کورتی روی سطح غشای قاعده ای قرار گرفته است و محتوی سلولهای مژک دار است که رسپتورهای شنوایی را تشکیل می دهند. این اندام از رأس تا قاعده حلزون گسترش می یابد. همانطور که در قسمت بافت شناسی ذکر شد سلولهای مژک دار دو نوع هستند: یک ردیف واحد از سلولهای مژک دار داخلی به تعداد حدود ۳۵۰۰ عدد و سه تا چهار ردیف سلولهای مژک دار خارجی به تعداد ۱۳۴۰۰ در حلزون انسان وجود دارد. قسمت های تحتانی و کناری سلولهای مژک دار با توربینیه ای از انتهای عصب حلزونی سینا پس می دهند.

بین ۹۰ تا ۹۵ درصد این انتهاها روی سلولهای مژک دار داخلی ختم می شوند و این موضوع بر اهمیت ویژه سلولهای مژکدار داخلی در کشف صوت تأثیر می گذارد. فقط ۵ تا ۱۰ درصد سلولهای فراوانتر خارجی با این انتهاهای عصبی سیناپس حاصل می کنند و هر نورون به چندین سلول مژکدار عصب میدهد. بر عکس قسمت اعظم فیبرهای وابران (efferent) عصب شنوایی روی سلولهای مژکدار خارجی ختم می شوند. فیبرهای عصبی تحریک شده توسط سلولهای مژکدار به عقده مارپیچی (spiral) کورتی می روند که روی مودیولوس (مرکز حلزون) واقع شده است. سلولهای نورونی عقده مارپیچی به نوبه خود اکسونها را به داخل عصب حلزونی و سپس از طریق آن به هسته های حلزونی پشتی و شکمی بصل النخاع می فرستند.

### تحریک سلولهای مژک دار

سلولهای مژک دار واقع در اندام کورتی و دستگاه دهلیزی در گوش داخلی دارای یک ساختار مشترک هستند. انتهای قاعده ای آنها در تماس نزدیک با نورونهای حسی مرکز بر قرار دارد. از انتهای رأسی آن ۳۰ تا ۱۵۰ زائده میله ای شکل یا مژک خارج می شود.

در سیستم دهلیزی سلولهای مژک دار دارای یک مژک حقیقی موسوم به کینوسیلیوم هستند که از سایر مژک ها بزرگتر می باشد. کینوسیلیوم در سلولهای مژکدار حلزون در پستانداران بالغ از بین می رود. اما سایر مژکها که مژکهای ثابت یا بی حرکت (stereocilia) نامیده می شوند در تمام سلولهای مژکدار یافت می شوند. ارتفاع مژک های بی حرکت به سمت



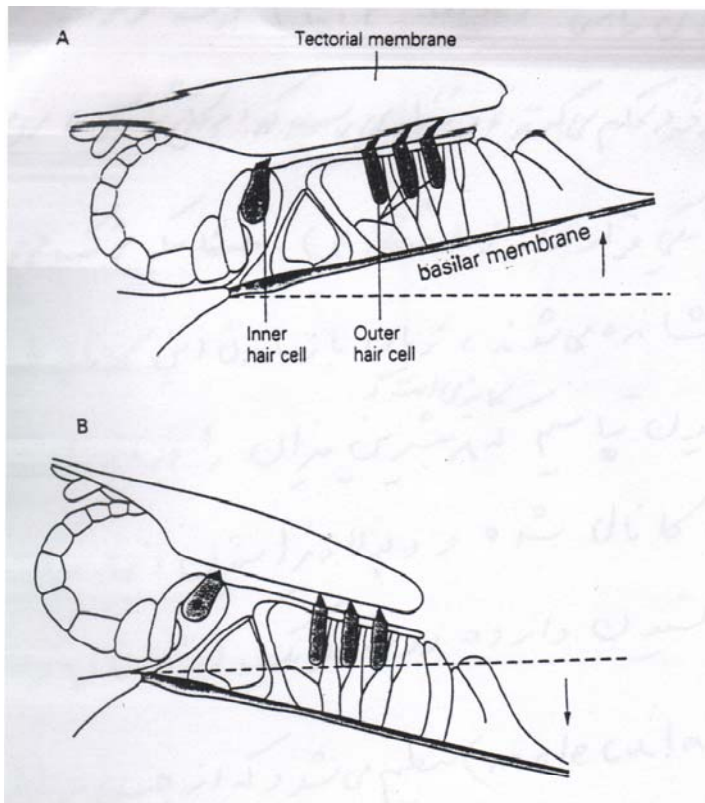
محل کینوسیلیوم بتدریج افزایش می یابد. همانطور که در شکل ۳ ملاحظه می شود. مژکهای ثابت از سلولهای مژکدار به طرف بالا برآمدگی پیدا می کنند و یا با پوشش ژل سطحی غشای تکتوریال tectorial تماس دارند (سلولهای مژک دار داخلی) و یا در این پوشش سطحی غشای تکتوریال که در بالای مژکهای ثابت در نردبان میانی قرار گرفته است فرو می روند(سلولهای مژک دار خارجی).

خم کردن مژکها در یک جهت، سلولهای مژکدار را دپولاریزه و خم کردن مژکها در جهت مخالف آنها را هیپرپولاریزه می کند. این امر به نوبه خود فیبرهای عصبی را که در قاعده سلولهای مژکدار با آنها سیناپس می دهند تحریک می کند. شکل ۳ مکانیسمی را که توسط آن ارتعاش غشای قاعده ای انتهاهای مژکی را تحریک می کند نشان می دهد. انتهاهای خارجی سلولهای مژکدار به طور محکم در ساختار غیر قابل انعطافی متشکل از یک صفحه مسطح موسوم به تیغه مشبک Reticular lamina ثابت شده اند که توسط میله های کورتی مثلثی شکل نگاهداری می شود و آنها نیز به نوبه خود به طور محکم به فیبرهای قاعده ای متصل شده اند. بنابراین، فیبرهای قاعده ای، میله های کورتی و تیغه مشبک همگی با هم به صورت یک ساختار واحد غیرقابل انعطاف حرکت می کنند.

حرکت فیبر قاعده ای در جهت رو به بالا، تیغه مشبک را به طرف بالا و داخل به سوی مودیولوس تکان می دهد. سپس هنگامی که غشای قاعده ای به طرف پائین حرکت می کند تیغه مشبک به طرف پائین و خارج تکان می خورد. حرکت رو به داخل و رو به خارج تیغه مشبک موجب می شود که مژکهای سلولهای مژکدار در برابر غشای تکتوریال به جلو و عقب حرکت کنند. به این ترتیب، هرگاه غشای قاعده ای ارتعاش پیدا کند سلولهای مژکدار تحریک یامهار می شوند.

## پاسخ های الکتریکی

پتانسیل غشای سلول مژکدار حدود ۶۰- میلی ولت است هنگامیکه مژکهای ثابت به سوی محل کینوسیلیوم رانده می شوند پتانسیل غشاء به حدود ۵۰- میلی ولت کاهش می یابد (دپولاریزه می شود). هنگامیکه زوائد در جهت مخالف رانده می شوند سلول هیپرپولاریزه می شود.



شکل ۳: هنگامیکه غشای قاعده ای توسط اختلاف فشار بین مایع نردبان دهلیزی و صماخی بالا و پائین می رود، سلولهای مژک دار تحریک می شوند.

A- هنگامیکه غشای قاعده ای به سمت بالا رانده می شود، خم شدن مژک ها بطرف بالاترین مژک موجب تحریک سلولهای مژک دار می شود.  
B- هنگامیکه غشای قاعده ای به سمت پائین رانده می شود، دسته مژک ها بدور از بلندترین مژک خم شده و سلولهای مژک دار مهار می شوند.

### تولید پتانسیل عمل در فیبرهای عصبی مرکز بر

زوائد سلولهای مژکدار بداخل آندولنف فرو می روند درحالیکه قاعده سلولها در پری لنف غوطه ور است. در حلزون بین سلولهای مژک دار و سلولهای انگشتی شکل (Phalangeal) مجاور، اتصالات محکم (tight junction) وجود دارد که از رسیدن آندولنف به قاعده سلولها جلوگیری می کنند. اما غشای قاعده ای نفوذ پذیری نسبی به پری لنف موجود در نردبان صماخی دارد و در نتیجه ، تونل کورتی و قاعده سلولهای مژک دار در پری لنف غوطه ورنند. این طرز قرار گرفتن برای تولید طبیعی پتانسیل های گیرنده (مولد) ضروری است. پری لنف بطور عمده از پلازما تشکیل می شود. از سوی دیگر آندولنف توسط تیغه عروقی (stria vascularis) تشکیل شده و دارای غلظت زیاد پتاسیم و غلظت اندک سدیم است. بنظر می رسد یک پمپ الکتروژنیک پتاسیمی منحصر بفرد در تیغه عروقی وجود دارد که پتاسیم را بطور فعال وارد نردبان میانی میکند که توجیه کننده بار مثبت نردبان میانی نسبت به نردبان صماخی و دهلیزی می باشد.

استطاله های بسیار ظریف موسوم به رابطه های رأسی (tip link) نوک هر مژک ثابت را به کناره مژک مجاور بلندتر از خود محکم میکنند، و بنظر می رسد که در محل تماس با استطاله بلندتر ، کانالهای کاتیونی مکانیکی قرار دارند (شکل ۴). هنگامیکه مژک های ثابت کوتاهتر بطرف مژکهای بلندتر کشانده می شوند، زمان بازماندن این کانال ها طولانی ترمی شود. در این حالت یون پتاسیم که کاتیونی است که بیشترین میزان را در آندولنف دارد و نیز یون کلسیم وارد این کانال شده و دیپولاریزاسیون ایجاد می کنند . این طور فرض شده است که تانسینون وارده روی هر یک از کانالها به وسیله یک موتور مولکولی (molecular motor) تنظیم می شود که از جنس میوزین بوده و روی مژک ثابت بلندتر قرار دارد که موجب می شود کانال بسمت پائین کشیده شود و در نتیجه تانسینون رابط رأسی کاهش می یابد . این عمل موجب بسته شدن کانال می شود. پیشنهاد شده است که دیپولاریزاسیون موجب آزاد شدن یک میانجی شیمیایی که گلوتامات می باشد شده و موجب تحریک نورون مرکز بر می شود.

پتاسیمی که وارد سلولهای مژک دار شده است از طریق اتصالات محکم بین سلولها وارد سلولهای پشتیبان مجاور شده و در نهایت به تیغه عروقی (stria vascularis) می رسد و مجدداً بداخل آندولنف بر می گردد.

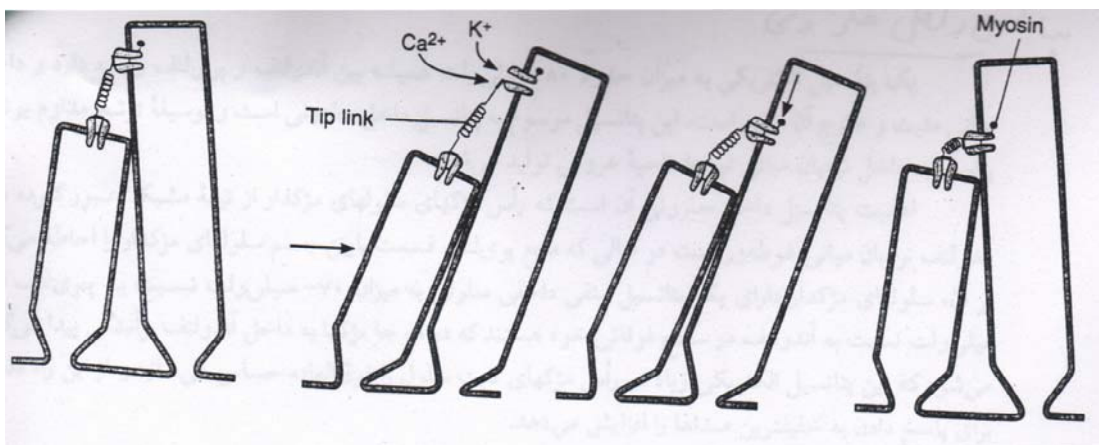
✳️ خانمی بدنبال استفاده از داروی آمیکاسین دچار کاهش شنوائی شده است چه اتفاقی افتاده است؟

**جواب:** بعضی داروها باعث صدمه به سلولهای مژکدار می شوند. از جمله این داروها میتوان به آمیکاسین اشاره نمود. در نتیجه صدمه به سلولهای مژکدار، فرد دچار کاهش شنوائی می گردد که می تواند میزان آن از کاهش شنوائی خفیف تا از دست دادن کامل شنوائی متغیر باشد. این حالت صدمه شنوائی در اثر داروها را اوتوتوکسیسیته (Ototoxicity) می نامند.

### مقایسه عمل سلولهای مژکدار داخلی و خارجی

همانطور که ذکر شد سلولهای مژکدار داخلی سلولهای حسی اصلی هستند که پتانسیل های عمل را در اعصاب شنوائی تولید می کنند. با وجود این که تعداد سلولهای مژکدار خارجی سه تا چهار برابر سلولهای مژکدار داخلی است حدود ۹۰ درصد فیبرهای عصب شنوائی به جای سلولهای خارجی توسط سلولهای داخلی تحریک می شوند. با این وجود، اگر سلولهای خارجی آسیب ببینند در حالی که سلولهای داخلی کاملاً فعال باقی بمانند مقدار زیادی از دست رفتن شنوائی به وجود می آید. بنابراین،

نظریه ای پیشنهاد شده که سلولهای مژکدار خارجی به ترتیبی حساسیت سلولهای مژکدار داخلی را برای فرکانسهای مختلف صوتی کنترل می کنند و این پدیده ای است که " کوک کردن tuning" سیستم رسپتوری نامیده می شود. در تأیید این نظریه ، تعداد زیادی فیبرهای وابران کولینرژیک از مجموعه های زیتونی فوقانی superior olivary complex تنه مغزی به مجاورت سلولهای مژکدار خارجی می روند. سلولهای مژکدار خارجی متحرک هستند و هنگامیکه دیپولاریزه می شوند کوتاه شده و در هنگام هیپریپولاریزه شدن طویل می شوند. این سلولها بوسیله استیل کولین که از فیبرهای محیط بر ترشح می شود، هیپریپولاریزه می گردند و با اثر روی طرح های ارتعاش غشای قاعده ای ، شنوایی را بهبود می بخشند. این سلولها به طریقی که وابسته به صوت است کوتاه می شوند و با کاهش عمل تخفیف دهنده ذاتی غشای قاعده ای، صوت وارده را تقویت می کنند.



شکل ۴: نقش رابط های رأسی (tip links) در پاسخ های سلولهای مژک دار. هنگامیکه مژک سلولهای مژک دار بسمت بلندترین مژک ثابت کشانده می شود ، یک کانال یونی در مژک بلندتر کناری باز می شود و یونهای پتاسیم و کلسیم وارد سلول می شوند سپس یک موتور ملکولی که احتمالاً از جنس میوزین است موجب برداشتن تانسینون از روی رابط رأسی شده و کانال بسته می شود.

## پتانسیل داخل حلزونی

یک پتانسیل الکتریکی به میزان حدود ۸۰+ میلی ولت همیشه بین آندولف و پری لنف وجود دارد و داخل نردبان میانی مثبت و خارج آن منفی است. این پتانسیل موسوم به پتانسیل داخل حلزونی است و بوسیله ترشح مداوم یونهای مثبت پتاسیم توسط ناحیه عروقی به داخل نردبان میانی تولید می شود.

اهمیت پتانسیل داخل حلزونی آن است که رأس مژکهای سلولهای مژکدار از تیغه مشبک عبور کرده و در مایع آندولف نردبان میانی غوطه ور است در حالی که مایع پری لنف قسمت پائین جسم سلولهای مژکدار را احاطه میکند. علاوه بر آن ، سلولهای مژکدار دارای یک پتانسیل منفی داخلی سلولی به میزان ۷۰- میلی ولت نسبت به پری لنف و ۱۵۰- میلی ولت نسبت به آندولف در سطح فوقانی خود هستند که در آن جا مژکها به داخل آندولف برآمدگی پیدا می کنند. تصور می شود که این پتانسیل الکتریکی زیاد در رأس مژکهای ثابت سلول را فوق العاده حساس می سازد و از این راه قدرت سلول برای پاسخ دادن به خفیفترین صداها را افزایش می دهد.

### پتانسیل های عمل در فیبرهای عصب شنوایی

فرکانس پتانسیل های عمل در هریک از فیبرهای عصب شنوایی متناسب با بلندی استیمولوسهای صوتی است. در شدتهای پائین صوت، هر آکسون فقط در پاسخ به یک فرکانس تخلیه می شود و این فرکانس بسته به قسمتی از حلزون که فیبر از آنجا شروع شده از یک آکسون تا آکسون دیگر متغیر است. در شدتهای بالای صوت، هر یک از آکسونها در پاسخ به طیف وسیعتری از فرکانسهای صوتی بویژه فرکانس های پائین تر از فرکانسی که در آن تحریک آستانه ای بوجود می آید تخلیه می شوند.

### پاسخ های شنوایی نورونها در بصل النخاع

پاسخ های هر یک از نوروهای درجه دوم در هسته های حلزونی به استیمولوسهای صوتی مانند پاسخ های هر یک از فیبرهای عصب شنوایی است. فرکانسی که در آن اصوات با حداقل شدت موجب بروز یک پاسخ می شوند از یک واحد تا واحد دیگر تغییر می کند. با زیاد شدن شدت صوت، محدوده فرکانسهایی که موجب بروز پاسخ می شوند پهن تر می گردد. اختلاف عمده بین پاسخ نوروهای درجه اول و درجه دوم وجود یک کاهش بارزتر در طرف فرکانس های پائین در نوروهای بصل النخاعی است. این اختصاصی تر بودن نوروهای درجه دوم احتمالاً تا حدودی ناشی از روند مهاری در تنه مغزی است اما اینکه چگونه به انجام می رسد معلوم نیست.

### مکانیسمهای مرکزی شنوایی

شکل ۵- مسیرهای عصبی اصلی شنوایی را نشان می دهد. این شکل نشان می دهد که فیبرهای عصبی از عقده مارپیچی کورتی وارد هسته های حلزونی پشتی و شکمی شده که در قسمت فوقانی بصل النخاع قرار گرفته اند. کلیه فیبرها در این محل سیناپس داده و نوروهای درجه دوم به طور عمده بطرف مقابل تنه مغزی رفته و در هسته زیتونی فوقانی ختم می شوند. معدودی از فیبرهای درجه دوم نیز به هسته زیتونی فوقانی در همان طرف می روند. سپس مسیر عصبی شنوایی از هسته زیتونی فوقانی از طریق لمبیکوسوس جانبی به طرف بالا سیر کرده و تعدادی از فیبرها در هسته لمبیکوسوس جانبی ختم می شوند. بسیاری از آنها از کنار این هسته عبور کرده و به تکه های چهار قلوی تحتانی می رسند که در آن جا تماماً یا تقریباً تمام فیبرهای شنوایی سیناپس می دهند. راه عصبی شنوایی از تکه های چهار قلوی تحتانی به هسته زانویی می رود که در آن کلیه فیبرها تماماً سیناپس می دهند. سرانجام ، راه شنوایی از طریق تشعشع شنوایی به قشر شنوایی که بطور عمده در شکنج فوقانی لوب گیجگاهی واقع شده می رود.

چندین نکته مهم در مورد راه عصبی شنوایی بایستی مورد ملاحظه قرار گیرد. اول ، سیگنالهای هر دو گوش از طریق راه های شنوایی هر دو طرف تنه مغزی انتقال می یابند و میزان انتقال در راه شنوایی طرف مقابل بیشتر است. لاقل در سه محل در تنه مغزی تقاطع بین دو راه شنوایی به وجود می آید :

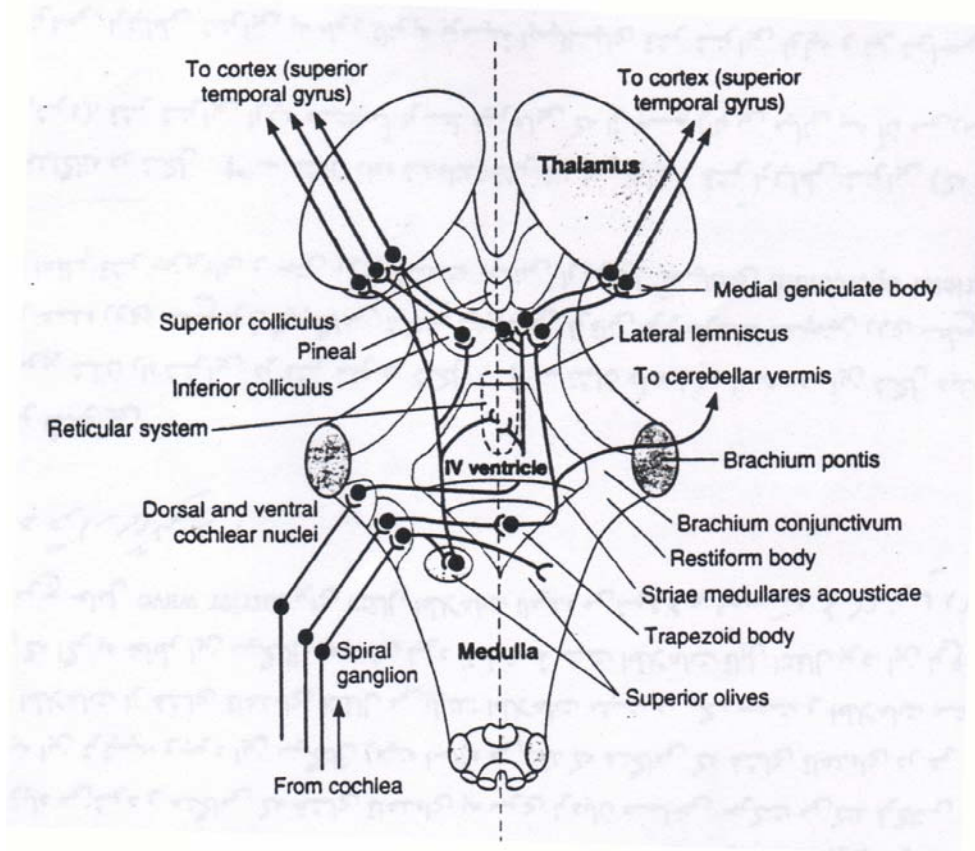
۱- جسم دوزنقه ای شکل

۲- رابط پروبست بین دو هسته لمبیکوسوسهای جانبی

۳- رابطی که دو تکه چهار قلوی تحتانی را به هم مربوط می سازد.

دوم ، تعداد زیادی از فیبرهای جانبی از راه های شنوایی مستقیماً به داخل سیستم فعال کننده مشبک تنه مغزی می روند. این سیستم به نوبه خود به طور بسیار منتشر به طرف بالا در تنه مغزی و به طرف پائین به داخل نخاع گسترش می یابد و تمامی سیستم عصبی را در پاسخ به یک صدای بلند فعال می کند. سایر فیبرهای جانبی به ورمیس مخچه می روند که در صورت ایجاد یک صدای ناگهانی آن نیز به طور آنی فعال می گردد.

سوم، درجه بالایی از جهت قرار گرفتن فیبرهای شنوایی در تمامی مسیر از حلزون تا قشر مغز حفظ می شود. در واقع، سه تصویر شدن فضایی فرکانسهای صوتی در هسته های حلزونی، دو تصویر شدن فضایی در تکمه های چهارقلوی تحتانی و یک تصویر شدن بسیار دقیق فرکانسهای مختلف صوت به طور جداگانه در قشر شنوایی و لاقل پنج تصویر شدن دیگر با دقت کمتر در قشر شنوایی و نواحی ارتباطی شنوایی وجود دارد.



شکل ۵- دیاگرام ساده شده مسیرهای عصبی شنوایی اصلی که روی سطح پشتی تنه مغزی دیده می شوند. مخچه و قشر مغز برداشته شده اند.

### فرکانس صدور ایمپالس در سطوح مختلف مسیرهای شنوایی

فیبرهای عصبی انفرادی که از عصب شنوایی وارد هسته های حلزونی می شوند می توانند با فرکانسی لاقل تا هزار ایمپالس در ثانیه تخلیه شوند و فرکانس ایمپالسها به طور عمده بوسیله شدت صوت تعیین می شود. در اصوات با فرکانسهای ۲۰۰۰ تا ۴۰۰۰ سیکل در ثانیه، ایمپالسهای عصب شنوایی غالباً با امواج صوت همزمان (سنکرونیزه) هستند اما الزاماً در مقابل هر موج صوتی یک ایمپالس عصبی به وجود نمی آید.

در راه های شنوایی تنه مغزی، فرکانس ایمپالسها به استثنای فرکانسهای صوتی پائینتر از ۲۰۰ سیکل در ثانیه، دیگر با فرکانس صوت همزمان نیست. در بالای سطح تکمه های چهارقلوی تحتانی حتی این همزمانی نیز به طور عمده از بین می



رود. این یافته ها نشان می دهند که سیگنالهای صوتی مستقیماً بدون تغییر از گوش به سطوح بالاتر مغز انتقال نمی یابند بلکه تفکیک اطلاعات مربوط به سیگنالهای صوتی از روی فرکانس ایمپالسها، از سطوحی به پائینی هسته های حلزونی شروع می شود. که این مورد بویژه در رابطه با درک جهتی که صوت از آن جهت می آید اهمیت دارد.

صفت بارز دیگر راه های شنوایی آن است که حتی در غیاب صوت، صدور ایمپالسها با فرکانس کم در تمامی مسیر از فیبرهای عصب حلزونی تا قشر شنوایی ادامه می یابد. هنگامی که غشای قاعده ای به طرف نردبان دهلیزی حرکت می کند فرکانس صدور ایمپالسها زیاد می شود و هنگامی که غشای قاعده ای به سوی نردبان صماخی حرکت می کند فرکانس صدور ایمپالسها کاهش می یابد. به این ترتیب، وجود این سیگنال زمینه اجازه می دهد که هنگامی که غشای قاعده ای در هر یک از دو جهت حرکت می کند، اطلاعات از غشای قاعده ای انتقال می یابند: اطلاعات مثبت در یک جهت و اطلاعات منفی در جهت مخالف. در صورتی که اگر به خاطر این سیگنال زمینه ای نبود فقط نیمه مثبت اطلاعات قابل انتقال بود. این نوع روش انتقال اطلاعات که روش موج حامل carrier wave برای انتقال اطلاعات نامیده می شود در قسمت های زیادی از مغز مورد استفاده قرار می گیرد.

### عمل قشر مغز در شنوایی

نواحی تصویر شدن راه شنوایی در قشر مغز در شکل ۶ نشان داده شده است. در این شکل دیده می شود که قشر شنوایی به طور عمده روی سطح فوق گیجگاهی شکنج گیجگاهی فوقانی قرار دارد اما همچنین روی سطح جانبی لوب گیجگاهی، قسمت اعظم قشر جزیره ای و حتی روی قسمت جانبی اوپرکول آهیانه ای parietal operculum گسترش می یابد.

دو ناحیه جداگانه در شکل ۶ نشان داده شده اند: قشر شنوایی اولیه و قشر ارتباطی شنوایی (که قشر شنوایی ثانویه نیز نامیده می شود). قشر شنوایی اولیه مستقیماً توسط فیبرهایی که از جسم زانویی میانی به آن می رسند تحریک می شود در حالی که نواحی ارتباطی شنوایی به طور ثانویه بوسیله ایمپالسهای قشر شنوایی اولیه و نیز نواحی ارتباطی تالاموسی در مجاورت جسم زانویی میانی تحریک می گردند.

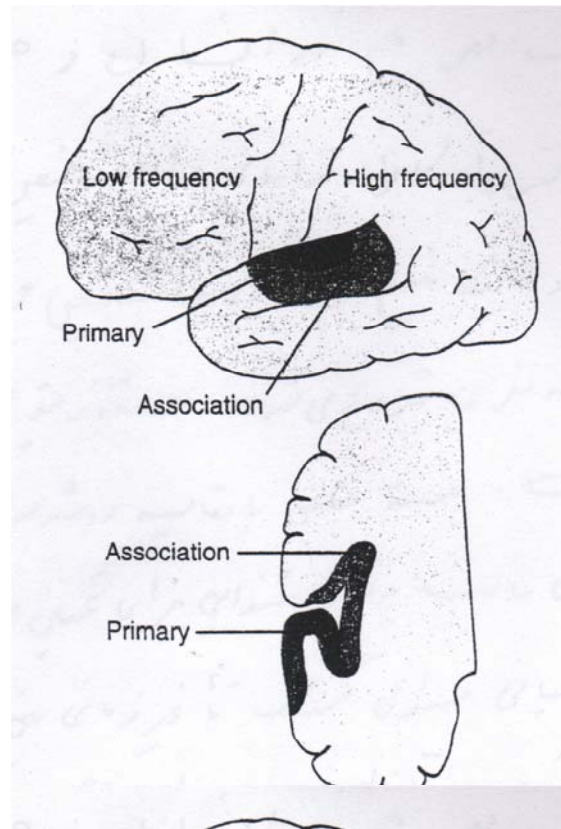
### درک فرکانس اصوات در قشر شنوایی اولیه

لااقل شش نقشه برای محل قرار گرفتن اصوات tonotopic در قشر شنوایی اولیه و نواحی ارتباطی شنوایی یافت شده است. در هر یک از این نقشه ها اصوات با فرکانس بالا، نورونهای موجود در یک انتهای مخالف آن را تحریک می کنند. در بیشتر نقشه ها، همان طور که در شکل ۶ نشان داده شده، اصوات با فرکانس پائین در جلو و اصوات با فرکانس بالا در عقب قرار گرفته اند. این موضوع در مورد تمام نقشه ها صدق نمی کند. پرسشی که در این جا باید پرسیده شود این است که چرا قشر شنوایی دارای این تعداد زیاد از نقشه های مختلف برای محل قرار گرفتن اصوات است؟ پاسخ این پرسش ظاهراً این است که هر یک از این نواحی جداگانه یکی از صفات ویژه اصوات را تمیز میدهد. به عنوان مثال، یکی از نقشه های بزرگ در قشر شنوایی اولیه به طور تقریباً یقین خود فرکانس اصوات را تمیز می دهد و احساس روانی ارتفاع اصوات را به شخص می بخشد. یکی دیگر از نقشه ها احتمالاً برای کشف جهتی که صوت از آن جهت می آید مورد استفاده قرار می گیرد. و سایر نواحی قشر شنوایی کیفیتهای خاص از قبیل شروع ناگهانی اصوات یا شاید تغییرات خاص اصوات از قبیل سر و صدا نسبت به اصوات با فرکانس خالص و غیره را تشخیص می دهند.



\* مردی هفتاد ساله از حدود سه سال پیش دچار کاهش شنوایی تدریجاً پیشرونده شده است. در معاینه بالینی غیر از کاهش شنوایی مشکل دیگری یافت نمیشود. چه بیماری ای را می توان مطرح کرد؟

**جواب:** همانطور که متوجه شدید برای یک شنوایی طبیعی کل سیستم شنوایی از گوش خارجی تا قشر شنوایی می بایست عملکرد درست داشته باشد . یکی از عللی که می تواند سبب کاهش شنوایی تدریجی پیشرونده در افراد مسن گردد، پیرگوشی (Presbycusis) است که در اثر دژنراسانس (Degeneration) سلولهای مختلف سیستم شنوایی در اثر پیری ایجاد می شود. این سلولها می توانند شامل سلولهای مژکدار ، سلولهای Stria Vascularis ، گانگلیونهای عصب شنوایی و اعصاب شنوایی تا قشر مغز به تنهایی یا با یکدیگر باشد. در اثر این تغییر فرد دچار کاهش شنوایی می گردد.



شکل ۶: قشر اصلی و قشر ارتباطی شنوایی اصوات با فرکانس پائین در جلو و اصوات با فرکانس بالا در عقب قشر درک می شوند.

### تمیز طرح های صوتی بوسیله قشر شنوایی

در گربه و میمون برداشتن کامل دو طرفه قشر شنوایی تأثیری بر تشخیص صدا یا واکنش ابتدائی نسبت به اصوات ندارد. اما باید دانست که این عمل توانایی حیوان برای تمیز ارتفاع اصوات مختلف و بویژه تمیز طرحهای صوتی را شدیداً کاهش داده یا حتی گاهی از بین می برد. به عنوان مثال ، حیوانی که چنان تربیت شده که مجموعه ای از اصوات و یا یک توالی اصوات یکی بعد از دیگری با طرح خاصی را تشخیص دهد پس از انهدام قشر شنوایی این توانایی خود را از دست می دهد و علاوه بر آن نمی تواند این نوع پاسخ را مجدداً یاد بگیرد. بنابراین قشر شنوایی بویژه در تمیز طرحهای فرکانسی و متوالی صوتی اهمیت دارد.

انهدام هر دو قشر شنوایی اولیه در انسان باعث می شود که حساسیت شخص برای شنیدن شدیداً کاهش می یابد. اما انهدام قشر شنوایی اولیه در یک طرف به علت ارتباطات متقاطع متعدد از یک طرف با طرف دیگر در مسیر عصبی شنوایی ، شنوایی در گوش مقابل را مختصری کاهش می دهد اما موجب کوری در گوش همان طرف نمی شود. این موضوع روی توانایی شخص برای تعیین محل منبع صوت تأثیر دارد زیرا سیگنالهای مقایسه ای در هر دو قشر شنوایی برای تعیین محل منبع صوت ضروری هستند.

ضایعاتی که در انسان نواحی ارتباطی شنوایی را مبتلا می سازند اما اثری روی قشر شنوایی اولیه ندارند توانایی شخص برای شنیدن و تمیز فرکانسهای مختلف صوتی و حتی تفسیر لاقط طرحهای ساده صوتی را کاهش نمی دهند. اما باید دانست که شخص غالباً قادر نیست معنی صداها را شنیده شده را تفسیر کند. به عنوان مثال، ضایعات بخش خلفی شکنج گیجگاهی فوقانی که ناحیه ورنیکه نامیده می شود و بخشی از قشر شنوایی ارتباطی است غالباً تفسیر معانی کلمات را برای شخص غیر ممکن می سازد با وجود این که شخص می تواند آنها را به طور کاملاً خوب بشنود و می تواند حتی آنها را تکرار کند.

### مکانیسم های عصبی برای تشخیص جهت صوت

در انسان تعیین جهتی که صوت در یک صفحه افقی از آن پخش می شود بستگی به :

۱- کشف اختلاف بین شدت صوت در دو گوش

۲- به تأخیر زمانی بین ورود صوت به یک گوش و ورود صوت به گوش مقابل دارد. \*

انهدام قشر شنوایی در دو طرف مغز هم در انسان و هم در حیوانات موجب از بین رفتن تقریباً کامل توانایی برای تشخیص جهتی که صوت از آن جهت می آید می شود. مکانیسم روند تشخیص جهت صوت در هسته های زیتونی فوقانی در تنه مغزی شروع می شود. هسته زیتونی فوقانی دارای دو بخش میانی و جانبی است. هسته جانبی با مقایسه دو شدت صوت که از دو گوش می رسد یک سیگنال مناسب به قشر شنوایی برای تخمین جهت، ارسال می کند. از سوی دیگر هسته میانی مسئول کشف تأخیر زمانی بین سیگنال های صوتی که وارد گوش ها می شوند، می باشد و سیگنال مناسب را به قشر می فرستد. معتقدند که مسیر سیگنالهای تعیین کننده جهت صوت متفاوت از مسیری است که مربوط به سیگنالهای مربوط به طرحهای فرکانسی صوت می باشد و محل ختم آنها در قشر شنوایی متفاوت است.

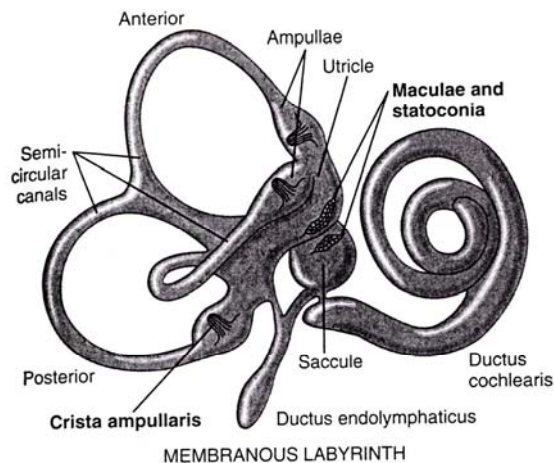
\* فردی دچار کاهش شنوایی یکطرفه قابل توجه می باشد. وقتی پشت سر او می ایستیم و صحبت می کنیم نمیتواند درست تشخیص دهد که در طرف راست یا چپ او ایستاده ایم. علت چیست؟  
**جواب:** چنانچه در فردی در اثر بیماری یا ضربه ، شنوایی یک گوش مختل گردد از آنجا که اختلاف شدت صوت در دو گوش عامل مهمی در تشخیص جهت صوت می باشد، فرد قادر نخواهد بود جهت صوت را تشخیص دهد.

### فیزیولوژی حسهای دهلیزی و حفظ تعادل

هوایماها و زیر دریایی ها با استفاده از سیستم های هدایتی بسیار پیچیده و پیشرفته هر گونه چرخش و شتابی را ثبت می کنند. از این سیستم هدایتی مهره داران بمدت ۵۰۰ میلیون سال و بی مهرگان حتی بمدت بیشتر استفاده کرده اند. هدف از این قسمت توجه مکانیسم هایی است که توسط آنها سلولهای مزک دار در سیستم دهلیزی سیگنالهای اولیه شتاب سر را تولید و در مغز جمع بندی می کنند.

### دستگاه دهلیزی (Vestibular system)

دستگاه دهلیزی اندام حسی است که موجب درک احساسهای مربوط به تعادل می شود. لایبرنت غشایی قسمت عملی دستگاه دهلیزی را تشکیل می دهد و به طور عمده از حلزون، سه مجرای نیمدایره ای و دو محفظه بزرگ موسوم به اوتریکول و ساکول تشکیل شده است (شکل ۷). حلزون ناحیه حسی اصلی برای شنوایی بوده که در فصل قبل شرح داده شده و ارتباطی با تعادل ندارد. اما مجاری نیمدایره ای، اوتریکول و ساکول همگی اجزای اصلی مکانیسم تعادل به شمار می روند.



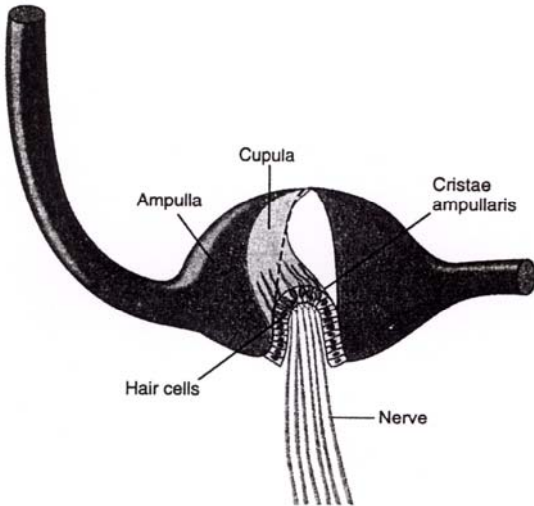
شکل ۷- لایبرنت غشایی

### مجاری نیمدایره ای (Semicircular canals)

سه مجرای نیمدایره ای در هر دستگاه دهلیزی که به ترتیب مجرای نیمدایره ای قدامی، خلفی و جانبی (افقی) نامیده می شوند به طور عمود بر یکدیگر قرار گرفته اند به طوری که نمودار هر سه سطح در فضا هستند. هنگامی که سر تقریباً ۳۰ درجه به جلو خم می شود دو مجرای نیمدایره ای جانبی تقریباً به طور افقی نسبت به سطح زمین قرار می گیرند. مجاری نیمدایره ای قدامی در سطوح قائم از عقب به جلو و ۴۵ درجه رو به خارج قرار می گیرند و مجاری نیمدایره ای خلفی نیز در سطوح قائم اما در جهت رو به عقب و ۴۵ درجه رو به خارج قرار می گیرند.

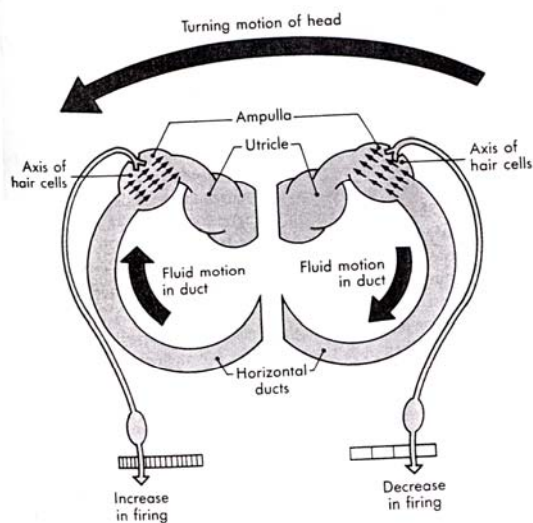
هر مجرای نیمدایره ای در یک انتهای خود یک اتساع موسوم به آمپول دارد و مجاری و آمپول توسط مایع اندولنف پر شده اند. جریان این مایع در یکی از این مجاری و سپس به داخل آمپول، اندام حسی آمپول را به روش زیر تحریک می کند (شکل ۸): در هر آمپول یک برآمدگی کوچک موسوم به تاج آمپولی یا کریستا وجود دارد که روی آن یک توده ژلاتینی سست موسوم به کوپولا (Cupula) وجود دارد. هنگامی که سر در هر جهتی شروع به چرخیدن می کند، اندولنف بعلت اینرسی در جهتی خلاف جهت چرخش جایجا می شود. بر روی کوپولا فشار وارد آورده و باعث تغییر شکل آن می شود. این امر زوائد سلول های مزکدار را خم می کند هنگامی که سرعت چرخش به یک حد ثابت رسید مایع با همان سرعت بدن چرخش می کند و کوپولا

به وضع عمودی باز می گردد. هنگامیکه چرخش متوقف می شود کاهش شتاب موجب جابجایی آندولنف در جهت چرخش می شود و کوپولا در جهتی مخالف آنچه در جریان افزایش شتاب داشت تغییر شکل می دهد. کوپولا در ظرف ۲۵ تا ۳۰ ثانیه به وضع قائم طبیعی باز می گردد. حرکت کوپولا در یک جهت معمولاً موجب افزایش صدور ایمپالسها در فیبرهای عصبی مربوط به تاجهای آمپولی آن می شود در حالیکه حرکت در جهت مخالف معمولاً فعالیت عصبی را مهار می کند.



شکل ۸- حرکت کوپولا و مؤکهای واقع در آن در شروع چرخش

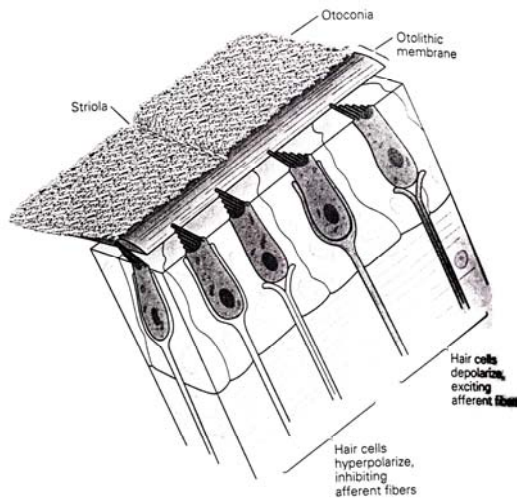
چرخش موجب تحریک ماکزیمم آن عده از مجاری نیمدایره ای می شود که به سطح چرخش از همه نزدیکتر هستند. چون مجاری نیمدایره ای در یک طرف سر تصویر آئینه ای مجاری نیمدایره ای در طرف دیگر هستند آندولنف در یک طرف بسوی آمپول و در طرف دیگر بدور از آمپول جابجا می شود (شکل ۹). بنابراین، طرح تحریکی که به مغز می رسد با جهت و نیز با سطح چرخش تغییر می کند. شتاب خطی احتمالاً نمی تواند کوپولا را جابجا کند و بنابراین کریستا را تحریک نمی کند. اما شواهد قابل ملاحظه ای در دست است که هنگامیکه قسمتی از لایبرنت منهدم می شود سایر قسمتها اعمال آن را به عهده می گیرند. بنابراین تعیین محل انجام اعمال لایبرنتی بطور تجربی مشکل است.



شکل ۹- اثر حرکت سر بسمت چپ بر فعالیت فیبرهای عصب دهلیزی مربوط به مجاری نیمدایره ای افقی. پیکان های کوچک نشان دهنده محور سلولهای مژک دار است. پیکان بزرگ در بالا حرکت سر را نشان می دهد و پیکانهای وسطی، حرکات نسبی آندولنف را نشان می دهند.

## اوتریکول و ساکول Utricle and Saccule

در داخل لایبرنت غشایی در کف اوتریکول یک اندام اوتولیتی یا ماکولا (macula) وجود دارد. یک ماکولای دیگر در دیواره ساکول در یک وضعیت نیمه عمودی واقع شده است. ماکولاها یک اپیتلیوم حسی هستند که محتوی سلولهای نگاهدارنده و سلولهای مژکدار می باشند و روی آنها یک غشای اوتولیتی قرار دارد که در آن بلورهای کریستال کلسیم یا اوتولیتها قرار گرفته اند (شکل ۱۰). اوتولیتها که همچنین اوتوکونیا (otoconia) یا گرد و غبار گوشی نیز نامیده می شوند، دانسیته آنها از آندولنف بیشتر است. زوائد سلولهای مژکدار در این غشاء قرار گرفته اند. فیبرهای عصبی مربوط به سلولهای مژکدار به فیبرهای عصبی مربوط به سلولهای تاج آمپولی در عصب دهلیزی - حلزونی ملحق می شوند.

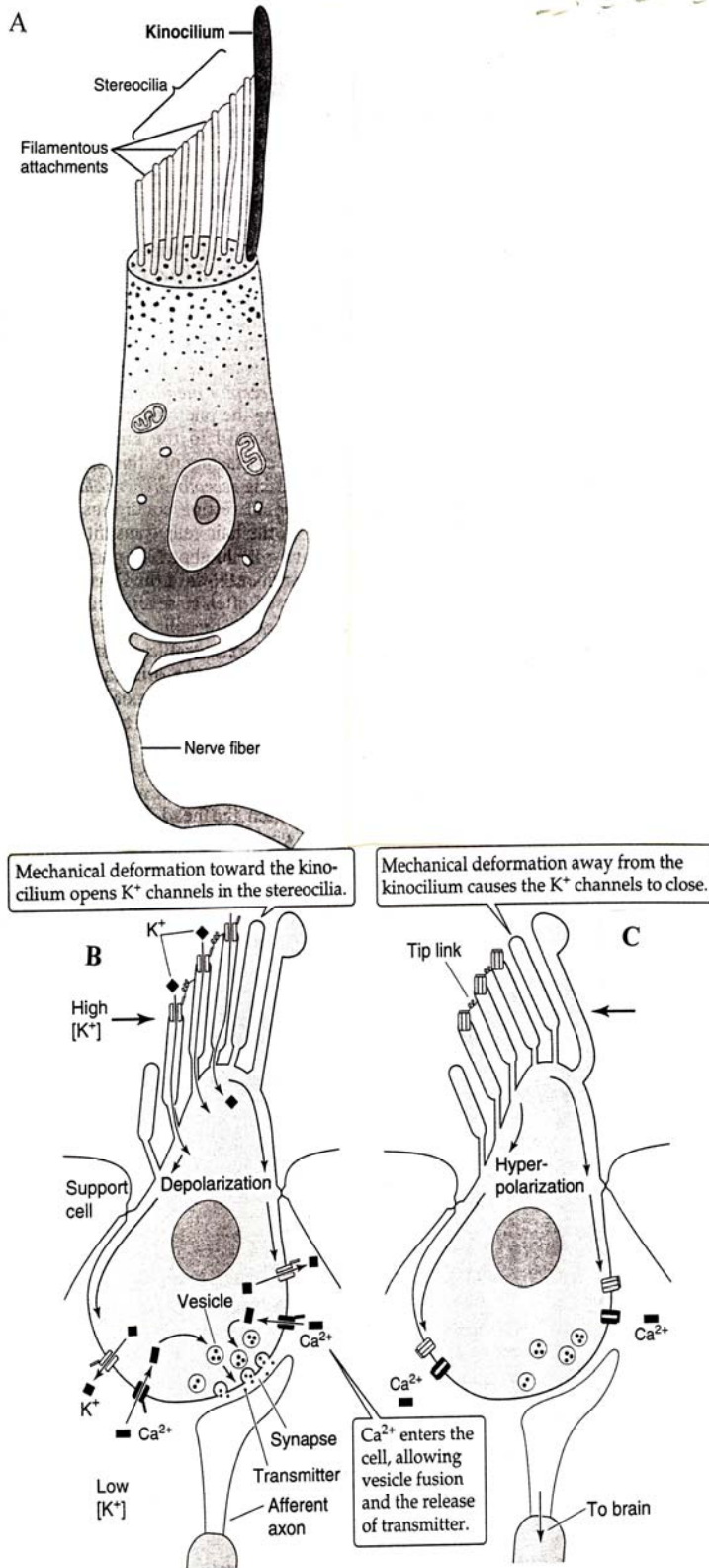


۱۰- سازمان بندی اوتریکول طوری است که خم شدن سر را از طریق عصب دهلیزی به اطلاع مغز می رساند. خم شدن سر در جهت محور مژک های یک سلول، موجب خم شدن مژک ها به سمت کینوسیلیوم و در نتیجه دپولاریزاسیون سلول مژک دار می شود. خم شدن سر در جهت مخالف، موجب هیپرپولاریزاسیون این سلول می شود.

## حساسیت سلولهای مژک دار نسبت به جهت حرکت

همانطور که در قسمت فیزیولوژی شنوایی ذکر شد، هر سلول مژکدار در گیرنده های دهلیزی واجد مژک های ثابت یا استریو سیلیا (Stereocilia) به اضافه یک مژک بزرگ موسوم به مژک حرکتی یا کینوسیلیوم (Kinocilium) می باشد (شکل ۱۱). کینوسیلیوم در یک طرف سلول قرار دارد و مژکهای ثابت به تدریج که به سوی طرف دیگر سلول پیش می روند کوتاهتر می شوند. نوک هر مژک ثابت به مژک بلندتر بعدی و سرانجام به کینوسیلیوم توسط اتصالات رشته ای شکل فوق العاده ریز متصل می گردد. حرکت اندولنف موجب حرکت مژکها بسوی کینوسیلیوم و در نهایت موجب باز شدن کانالهای کاتیونی در غشاء مژکها می شود. بعلت غلظت بالای یونهای پتاسیم در آندولنف این یونها وارد سلول شده و آنرا دپولاریزه می کنند. عمل پولاریزاسیون موجب وارد شدن یونهای کلسیم در قاعده این سلولها می شود و در نتیجه وزیکولهای سیناپسی، میانجی شیمیایی که احتمالا گلوتمات می باشد را بخارج از سلول آزاد کرده و موجب تحریک عصب آوران می شوند. از سوی دیگر حرکت مژک های ثابت بدور از کینوسیلیوم موجب بسته شدن کانالهای پتاسیمی شده و سلول هیپرپولاریزه می گردد. (شکل ۱۱).





شکل ۱۱- تبدیل تحریک مکانیکی به سیگنال الکتریکی در سلول مژک دار

A- دسته مژک در سمت رأسی سلول واجد یک کینوسیلیوم و تعداد زیادی استریوسیلیاست که در داخل اندولف سرشار از یون پتاسیم غوطه ور می باشند.

B- حرکت مژک ها بسمت کینوسیلیوم موجب دپولاریزاسیون سلول می شود.

C- حرکت مژک ها بدور از کینوسیلیوم موجب هیپرپولاریزاسیون سلول می شود.

### عمل اوتریکول و ساکول در حفظ تعادل سکونی

موضوع بویژه مهم این است که سلولهای مؤکدار مختلف در جهات مختلفی در ماکولای اوتریکول و ساکول قرار گرفته‌اند به طوری که در وضعیتهای مختلف سر، سلولهای مؤکدار متفاوتی تحریک می‌شوند. طرحهای تحریک سلولهای مؤکدار مختلف، سیستم عصبی را از وضع قرار گرفتن سر نسبت به کشش نیروی نقل آگاه می‌سازند. آن گاه سیستمهای عصبی حرکتی دهلیزی، مخچه ای و مشبکی به نوبه خود عضلات مناسب را برای حفظ تعادل مناسب تحریک می‌کنند. این سیستم اوتریکول و ساکول هنگامی که سر در وضع نزدیک به قائم قرار دارد به طور فوق العاده مؤثری برای حفظ تعادل عمل می‌کند. در واقع شخص می‌تواند حتی به اندازه نیم درجه عدم تعادل هنگام خم شدن بدن از وضعیت قائم را تشخیص دهد.

**تشخیص شتاب خطی بوسیله ماکولاهای اوتریکول و ساکول** - هنگامی که بدن به طور ناگهانی به طرف جلو پرتاب می‌شود یعنی هنگامی که بدن شتاب بر می‌دارد اتوکونیا که اینرسی بیشتری از مایع اطراف دارند در جهت رو به عقب روی مژکهای سلولهای مؤکدار می‌افتند و اطلاعات مربوط به عدم تعادل به داخل مراکز عصبی ارسال می‌شود و موجب می‌گردد که شخص احساس کند که گویی دارد به طرف عقب سقوط می‌کند.

اگر چه قسمت اعظم پاسخ هایی که بر اثر تحریک ماکولا بوجود می‌آیند ماهیت رفلکسی دارند اما ایمپالسهای دهلیزی به قشر مغز نیز می‌رسند. تصور می‌شود که این ایمپالسه‌ها مسؤول درک خود آگاه حرکت بوده و قسمتی از اطلاعات لازم برای جهت یابی در فضا را تامین می‌کنند.

### مکانیسم دهلیزی برای ثابت نگاه داشتن چشمها - نیستاگموس (Nystagmus)

حرکت چهرشی مشخص چشم که در شروع و پایان یک دوره چرخش مشاهده میشود موسوم به نیستاگموس است. نیستاگموس در واقع رفلکسی است که ثابت ماندن نگاه روی نقاط ساکن را در هنگامیکه سر در حال چرخش است حفظ می‌کند این پدیده بوسیله ایمپالسهای بینایی بوجود نمی‌آید و در افراد کور وجود دارد. هنگامیکه چرخش شروع می‌شود چشمها بطور آهسته در جهتی مخالف جهت چرخش حرکت کرده و ثابت ماندن نگاه را حفظ می‌کنند. (رفلکس دهلیزی - چشمی-Vestibulo-Ocular Reflex=VOR). هنگامیکه این حرکت به آخرین حد خود رسید چشمها بسرعت به عقب برگشته و روی یک نقطه جدید ثابت می‌شوند و سپس مجدداً در جهت مخالف به آهستگی بحرکت در می‌آیند. جزء آهسته نیستاگموس بوسیله ایمپالسهای صادره از لایبرنتها ایجاد می‌شود و جزء سریع بوسیله مرکزی در تنه مغزی بوجود می‌آید. نیستاگموس غالباً افقی است یعنی چشمها در سطح افقی حرکت می‌کنند اما هنگامیکه سر در جریان چرخش به یک طرف خم شده باشد نیستاگموس می‌تواند عمودی باشد و هنگامیکه در جریان چرخش سر بجلو خم شده باشد نیستاگموس می‌تواند از نوع چرخشی باشد. بر طبق قرارداد، جهت حرکت چشم در نیستاگموس بوسیله جهت جزء سریع آن مشخص می‌شود. جهت جزء سریع در جریان چرخش همان جهت چرخش است اما جهت نیستاگموس بعد از چرخش هنگام متوقف شدن، در جهت مخالف چرخش است. از لحاظ بالینی، نیستاگموس در بیمارانی که دچار ضایعات تنه مغزی هستند، در حالت استراحت مشاهده می‌شود.

### عمل پیش بینی کننده مجاری نیمدایره ای در حفظ تعادل - چون مجاری نیمدایره ای نمی‌توانند تشخیص دهند که

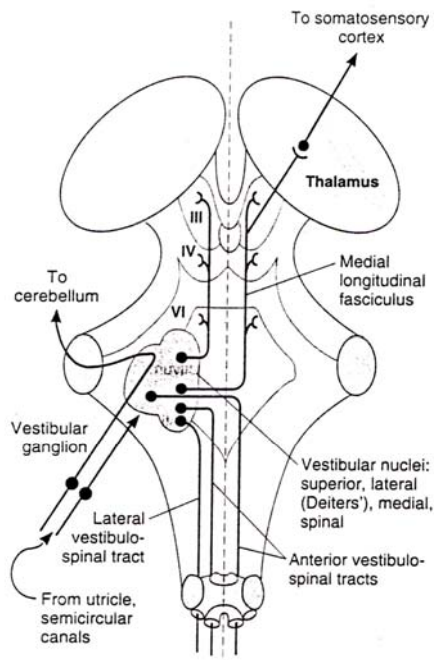
بدن در جهت جلو، پهلو، یا در جهت عقب از حال تعادل خارج است بنابراین ممکن است انسان از همان ابتدا بپرسد که عمل مجاری نیمدایره ای در حفظ تعادل چیست؟ تمام آن چیزی که مجاری نیمدایره ای تشخیص می‌دهند این است که سر شخص شروع به چرخیدن در یک جهت یا در جهت دیگر کرده است و یا چرخش سر در یک جهت یا در جهت دیگر متوقف شده است. لذا عمل مجاری نیمدایره ای حفظ تعادل سکونی، یا حفظ تعادل در جریان حرکت یک جهت یا سرعت ثابت نیست. با این وجود، از بین رفتن عمل مجاری نیمدایره ای موجب می‌شود که شخص هنگام کوشش برای انجام حرکات بدنی سریع پیچیده تعادل ضعیفی داشته باشد.

عمل مجاری نیمدایره ای را می توان با مثال زیر توجیه کرد. هرگاه شخصی به سرعت در حالت دویدن به طرف جلو باشد و ناگهان شروع به چرخش به یک طرف کند، در جزیی از یک ثانیه بعد از حال تعادل خارج خواهد شد مگر این که تصحیحهای لازم قبل از موعد انجام شود. اما ماکولای اوتریکول تا زمانی که شخص از حال تعادل خارج نشده باشد قادر به تشخیص این عدم تعادل نیست. بر عکس، مجاری نیمدایره ای در همان زمان تشخیص داده اند که شخص در حال چرخش است و این اطلاع می تواند به آسانی سیستم عصبی مرکزی را آگاه سازد که شخص در ظرف جزیی از یک ثانیه بعد، از حال تعادل خارج خواهد شد.

به عبارت دیگر، مکانیسم مجاری نیمدایره ای حتی قبل از آن که عدم تعادل واقعا به وجود بیاید قبل از وقت پیش بینی می کند که عدم تعادل می خواهد ایجاد شود و بدینوسیله موجب می شود که مراکز تعادلی تنظیمهای جلوگیری کننده مناسب را انجام دهند. به این ترتیب، لازم نیست که شخص به هیچ وجه از حال تعادل خارج شود تا شروع به تصحیح این وضعیت کند. انهدام لوبهای فلوکولوندولر مخچه از عمل طبیعی مجاری نیمدایره ای جلوگیری می کند اما تاثیر کمتری بر عمل گیرنده های ماکولا دارد. موضوع مخصوصا جالب در این ارتباط آن است که مخچه به عنوان یک اندام پیش بینی کننده برای قسمت اعظم سایر حرکات سریع بدن و همچنین حرکات مربوط به تعادل عمل می کند.

## مسیرهای عصبی

جسم سلولی ۱۹۰۰۰ نورونی که به کریستاها و ماکولاها در هر طرف عصب می دهند در عقده دهلیزی قرار گرفته است. هر عصب دهلیزی در هسته دهلیزی چهار قسمتی همان طرف و در لوب فلوکولوندولر مخچه ختم می شود. نورونهای درجه دوم از هسته دهلیزی از طریق راههای دهلیزی نخاعی در نخاع بطرف پایین سیر کرده و بطور عمده با تنظیم های مربوط به وضع قرار گرفتن بدن سر و کار دارند. ارتباطات صعودی از هسته های دهلیزی از طریق فاسیکولوس طولی داخلی (Medial Longitudinal Fasciculus=MLF) به هسته های حرکتی اعصاب جمجمه ای که با کنترل حرکات چشم سر و کار دارند (هسته های شماره III، IV و VI) می رسند. همچنین از نظر تشریحی مسیرهای کاملا مشخص نشده ای وجود دارند که ایمپالسهای گیرنده های دهلیزی از طریق آنها به تالاموس و از آنجا به قشر مغز رله می شوند. (شکل ۱۲)



شکل ۱۲- راههای عصبی اصلی دهلیزی که روی سطح پشتی تنه مغزی رسم شده اند. مخچه و قشر مغز برداشته شده اند.

### تحریک حرارتی (Caloric stimulation)

مجاری نیمدایره ای را میتوان با ریختن آبی که از دمای بدن گرمتر یا سردتر باشد بداخل مجرای شنوایی خارجی تحریک کرد. اختلاف دما، موجب جریانهای کنوکسیونی در آندولف شده که نتیجه آن حرکت کوپولا است. این روش تحریک حرارتی (Caloric) که گاهی برای مقاصد تشخیصی بکار می رود تا حدودی موجب بروز نیستا گموس، سرگیجه و تهوع می شود. برای جلوگیری از بروز این سندرومها هنگام شستشوی مجاری گوش برای درمان عفونتهای گوشی، اطمینان حاصل کردن از اینکه مایع مورد استفاده دارای همان دمای بدن است اهمیت دارد.

### جهت یابی در فضا (Orientation)

تعیین جهت قرار گرفتن در فضا تا حدود زیادی به امواج ورودی از رسپتورهای دهلیزی بستگی دارد اما علایم بینایی (visual cues) نیز اهمیت دارند. اطلاعات مفیدی نیز بوسیله دو نوع گیرنده دیگر یعنی گیرنده های پروپریوسپتو کپسول های مفصلی که اطلاعاتی از وضع قرار گرفتن نسبی قسمت های مختلف بدن بدست می دهند و گیرنده های پوستی بویژه گیرنده های لمس و فشار بدست می آیند. این چهار مسیر ورودی به مغز در یک سطح قشری با یکدیگر ترکیب شده و بصورت یک طرح مداوم از جهت قرار گرفتن فرد در فضا در می آیند.

### بیماری حرکت

تهوع، تغییرات فشار خون، تعریق، رنگ پریدگی و استفراغ که از علایم شناخته شده بیماری حرکت (motion sickness) می باشند بوسیله تحریک بیش از حد دستگاه دهلیزی تولید می شوند. این علایم احتمالا بعلت رفلکسهایی می باشند که از طریق ارتباطات دهلیزی در تنه مغزی و لوب فلوکولوندولر مخچه میانجیگری می شوند.

### References:

- 1- Berne R.M., Levy M.N., Koeppen B.M., and Stanton B.A. Physiology, 5th ed. Mosby, 2004.
- 2- Boron W.F., Boulpaep E.L., Medical Physiology updated Edition, Elsevier – Saunders, 2005.
- 3- Kandel E.R, Schwartz J.H. and Jessell, T.M., Principle of Neural Sciences, 5th edition, Mc Graw Hill, 2005.

- ۴- گنانگ ویلیام، فیزیولوژی پزشکی، Lange ترجمه دکتر فرخ شاران – دکتر فرشته معتمدی انتشارات چهر ۱۹۹۹.
- ۵- گایتون آرتور – هال جان، فیزیولوژی پزشکی ترجمه دکتر فرخ شادان، انتشارات چهر ۲۰۰۶.

## فصل پنجم

# فیزیک پزشکی

فیزیک صوت

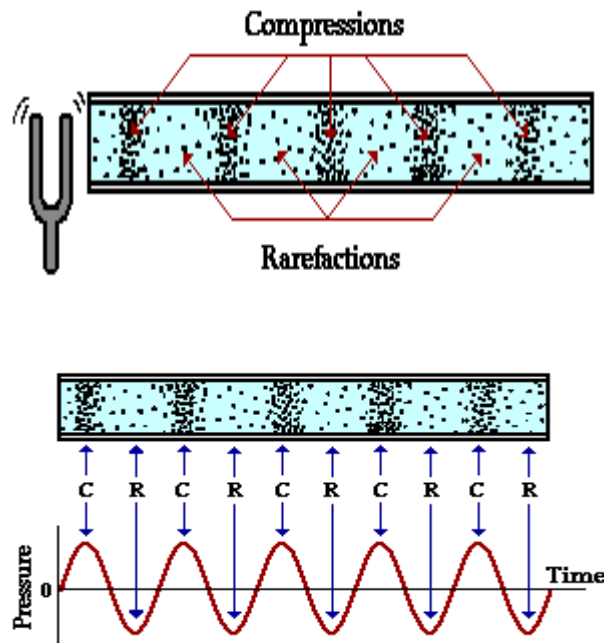
**ریشه لغوی :**

صوت ریشه در کلمه یونانی فون به معنی ارتعاش دارد. صوت فرمی از انرژی است که از یک منبع تولید صوت صادر می شود و می توان آن را بعنوان انتشار فشار یا سرعت در یک واسطه قابل ارتجاع تعریف نمود. خاصیت ارتجاعی داشتن بدن معنی است که آن واسطه ظرفیت برگشت پذیری به حالت استراحت را پس از جابه جایی داشته باشد.

در فیزیک، صوت بعنوان ارتعاش یا نوسان (oscillation) در یک واسطه قابل ارتجاع تعریف می شود. هر شیئی که دارای خاصیت اینرسی و الاستیسیته باشد ممکنست بتواند مرتعش شده و صوت ایجاد کند.


حنجره انسان، دیاپازون و ابزارهای موزیکال دارای این خاصیت هستند که می توانند انرژی مکانیکی داده شده را به انرژی ارتعاشی تبدیل کنند. انرژی ارتعاشی می تواند بصورت امواج صوتی در هر واسطه مناسب حرکت کند اما یک منبع صوتی مرتعش در خلاء کامل، قابل شنیدن نیست (صوت منتشر نمی شود).

بهنگام ارتعاش دیپازون وقتی شاخه های آن از هم دور می شود هوای مجاور را متراکم ساخته و چگالی و فشار آن را نسبت به حالت تعادل قبل از ارتعاش افزایش می دهد و این تراکم به سوی خارج سفر می کند و سبب می شود هر لایه متراکم به نوبه خود لایه مجاورش را متراکم سازد. این وضعیت تراکمی (compression ، پرفشار) در هوا منتشر می شود. وقتی شاخه ها به سوی هم می روند تراکم هوای خارج کمتر شده و لایه هوای مجاور آن منبسط می شود و چگالی و فشار این لایه نسبت به حالت تعادل قبل از ارتعاش کاهش می یابد. این وضعیت انبساطی ( rarefaction ، کم فشار) نیز در هوا منتشر می شود. بنابراین هنگامی که دیپازون مرتعش می شود وضعیت های متوالی تراکمی و انبساطی در هوا منتشر ( شکل های ۱ و ۲) و به گوش می رسد.



شکل-۱: انتشار موج صوتی در هوا  
C=compression R=rarefaction

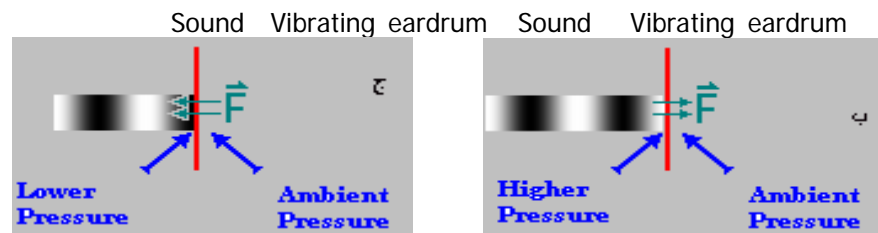
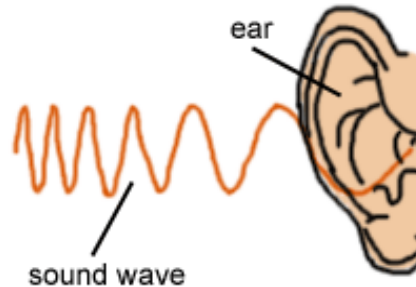




شکل-۲: انتشار موج صوتی

رسیدن نواحی پرفشار یا تراکمی پرده تمپان را بداخل هل می دهد و رسیدن نواحی کم فشار یا انبساطی پرده تمپان را به خارج می کشد. تداوم ارسال نواحی پر فشار و کم فشار سبب حرکت ارتعاشی پرده تمپان می گردد، شکل-۳.

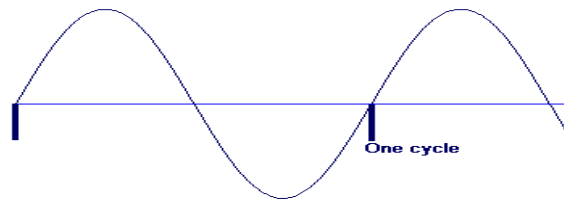
الف-



شکل-۳: الف- رسیدن امواج صوتی به پرده تمپان. ب و ج - اختلاف فشار در دو سمت پرده تمپان ( خط عمودی) نیروئی به وجود می آورد که سبب حرکت پرده تمپان به سمت کم فشار می شود.

در انتشار صوت، ذره ها منتقل نمی شوند بلکه حول نقطه تعادل خود نوسان می کنند و هر ذره پس از یک نوسان کامل به محل اولیه خود بر می گردد و لایه های تراکمی و انبساطی نیز در اثر این نوسان ها به وجود می آید. چون در انتشار صوت، ذره های هوا در راستای انتشار نوسان می کنند این موج ها را طولی می نامند. امواج طولی مکانیکی می توانند در محیط های گازی، مایع یا جامد منتشر شوند.

هر جسم مرتعش در هوا یک منبع ایجاد موج صوتی است. امواج صوتی ایجاد شده در تمام جهات منتشر می شوند همانند امواجی که در اثر انداختن یک سنگ کوچک در آب بوجود می آید. چنین حرکت ارتعاشی ساده را موج سینوسی (sine wave) می نامند، شکل ۴.



شکل-۴: موج سینوسی

مجموعه یک تراکم و انبساط ایجاد شده یک سیکل نامیده می شود یعنی وقتی که تغییرات در ذره های واسطه ارتجاعی پایان یافته و به نقطه استراحت اولیه برگشت می یابد (آماده تکرار حرکت بعدی) یک سیکل صورت گرفته است امواج صوتی که بشکل سینوسی باشند، تون خالص نامیده می شوند.

## مشاهدات تجربی

- چیزی که در موقع انتشار صوت در هوا انتقال می یابد، هوا نیست. به دلیل اینکه صدای هوایما از ابر و دود غلیظ عبور کرده و به ما می رسد. بدون آنکه ابر را پراکنده ساخته و با خود به طرف ما بیاورد.
- هوا در حین انتشار صوت جلو و عقب می رود. یعنی مرتعش می شود. برای مشاهده این امر کافی است یک قطعه فیلم عکاسی را بین دو انگشت گرفته و در مقابل آن با آواز بلند بخوانیم، در اینصورت حرکت رفت و آمد تند فیلم را به خوبی در محل اتصال انگشتان خود با فیلم حس می نماییم.

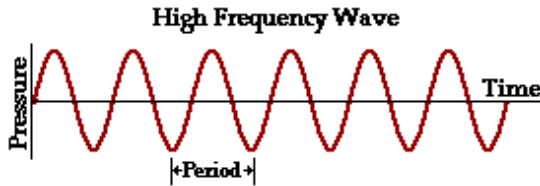
## خواص فیزیکی صوت

### ۱- فرکانس (تواتر) یا بسامد:

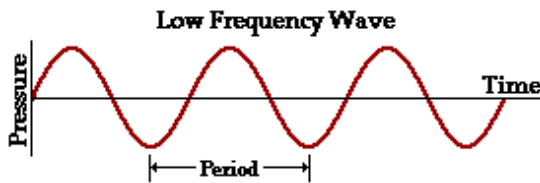
فرکانس صوت اندازه گیری تعداد ارتعاشات یعنی تعداد سیکل های تغییر فشار در هر ثانیه (CPS) cycle per second است و باحترام دانشمند آلمانی قرن نوزدهم Heinrich Hertz بجای CPS از هرتز (Hz) استفاده می شود، شکل- ۵.

$$\text{ثانیه/ارتعاش} = 1 \text{ Hz}$$

بنابراین صوت ۱۰۰۰ هرتز صوتی است که تعداد سیکل های کامل تراکم و انبساط آن ۱۰۰۰ بار در هر ثانیه باشد و اگر یک پارتیکل هوا ۱۰۰۰ ارتعاش طولی در عرض ۲ ثانیه انجام دهد فرکانس آن ۵۰۰ Hz می باشد.



شکل ۵- نمودار بالائی فرکانس بیشتری نسبت به نمودار پائینی دارد



دیپازن ها و سایر آلات مرتعش شونده از لحاظ تعداد موجهای کاملی که در هر ثانیه ایجاد می کنند با هم اختلاف دارند. مثلاً می گویند فرکانس یک دیپازن ۲۵۶ هرتز و دیگری ۱۰۲۴ هرتز است. زیر و بمی صوت به فراوانی ارتعاش یعنی فرکانس وابسته است، شکل ۵. هر چه فراوانی موجها زیادتر باشد صوت زیرتر و هر چه فراوانی آن کمتر باشد صوت بم تر خواهد بود. البته زیر و بمی با شدت صوت نیز ارتباط پیدا می کند یعنی از حد معینی که بگذریم صوت بم هر چه شدید تر شود بم تر و صوت زیر هر چه شدید تر شود زیر تر احساس می شود.

امواج مکانیکی طولی که فرکانس آنها در محدوده ۲۰ تا ۲۰۰۰۰ هرتز باشد توسط گوش انسان بصورت صوت شنیده میشود. گوش ما چنان ساخته شده است که فقط امواج مکانیکی طولی را که فرکانس آنها در محدوده ۲۰ تا ۲۰۰۰۰ هرتز ارتعاش دارند درک می کند بنابراین دیپازنی که ۱۵ ارتعاش در ثانیه دارد برای گوش ما تولید صوت نمی کند. از لحاظ محدوده شنوائی اشخاص با هم اختلافات جزئی دارند یعنی مثلاً بعضی از افراد ارتعاش بیش از ۱۶۰۰۰ را نمی شنوند ولی وقتی به ۲۰۰۰۰ می رسیم هیچکس نمی تواند درک صوت داشته باشد. امواجی را که فرکانس آنها بالاتر از ۲۰۰۰۰ هرتز باشد امواج ماوراء صوت، فرا صوتی یا اولتراسون (ultrasonic) و امواجی را که فرکانس آنها کمتر از ۲۰ هرتز باشد امواج مادون صوت، فروصوتی یا اینفراسون (subsonic) گویند. امواج زمین لرزه ای از نوع امواج فروصوتی هستند.

برای آزمایش حد بالای شنوائی، سوتی ابداع شده است که چون فرانسس گالتون سازنده آن بود به سوت گالتون معروف است. سوت گالتون می تواند بتدریج ارتعاش صوت را افزایش دهد و وقتی که ارتعاشات از ۲۰۰۰۰ بگذرد اصلاً شنیده نمی شود اما حد شنوائی در حیوانات با آدمیان تفاوت دارد مثلاً چون محدوده شنوائی سگ ها ۴۵۰۰۰-۵۰ هرتز است بنابراین با سوت گالتون می توان سگ را صدا کرد بدون اینکه چیزی بگوش آدمیان برسد. محدوده شنوائی سگ ها ۴۵۰۰۰-۵۰ هرتز، گربه ها ۴۵۰۰۰-۸۵ هرتز است. توانائی شنیدن فرکانس های اولتراسون در خفاش ها تا ۱۲۰۰۰۰ هرتز و در دلفین ها تا ۲۰۰۰۰۰ هرتز است در حالی که فیل ها توانائی شنیدن اینفراسون در محدوده ۱۰۰۰۰-۵ هرتز را دارا هستند

## طول موج، فرکانس و پریود

در حالتی که دیپازون به طور منظم به جلو و عقب ارتعاش می‌کند هنگام تراکم، فشار و چگالی هوا افزایش و هنگام انبساط، فشار و چگالی هوا کاهش می‌یابد. اگر این امکان وجود داشت که در هر لحظه زمانی فشار یا چگالی هوا را در نزدیک دیپازون اندازه بگیریم، نتیجه اندازه‌گیری به دست می‌آید. تغییرات فشار یا چگالی بر حسب فاصله از دیپازون را نشان می‌دهد. منظور از فشار یا چگالی صفر، فشار یا چگالی وضعیت تعادل (اتمسفِر) و منظور از فشار مثبت یا منفی فشارهای بالاتر یا پایین‌تر از فشار حالت تعادل است. طبق تعریف فاصله بین دو نقطه تراکم یا انبساط متوالی را طول موج گویند و آنرا با حرف  $\lambda$  (لاندا) نمایش می‌دهند. واحد طول موج در سیستم بین المللی آحاد (SI) متر است ولی برای مقاصد این کتاب بیشتر از میلی‌متر استفاده خواهیم کرد. همچنین تعداد تراکم‌ها یا تعداد انبساط‌هایی که در مدت یک ثانیه ایجاد می‌شوند را فرکانس گویند و با  $f$  نمایش می‌دهند. واحد فرکانس هرتز (Hz) است و طبق تعریف یک هرتز برابر با یک نوسان در ثانیه است. کیلوهرتز (KHz) و مگاهرتز (MHz) به ترتیب یک هزار و یک میلیون هرتز است.

پریود یا زمان ارتعاش صوت، مدت زمانی است که طول می‌کشد تا موج یک طول موج را طی کند. به عبارت دیگر پریود مدت زمان لازم برای یک نوسان کامل است و آن را با  $T$  نمایش می‌دهند. واحد پریود ثانیه است. رابطه بین فرکانس و پریود به صورت زیر تعریف می‌شود:

$$f = \frac{1}{T} \quad (1-4)$$

امواج صوتی در گستره وسیعی از فرکانسها به وجود می‌آیند ولی فرکانسهایی که قادرند گوش و در نهایت مغز انسان را برای «شنیدن» تحریک کنند بین ۱۶ تا ۲۰۰۰۰ هرتز قرار دارند. امواجی که فرکانس شان زیر گستره شنیداری باشد امواج مادون صوت، و آنهایی که فرکانس شان بالای این گستره باشد. امواج ماوراء صوت<sup>۲</sup> نامیده می‌شوند. فرکانسهایی که در سونوگرافی مورد استفاده قرار می‌گیرند بین ۱ تا ۱۵ مگا هرتز قرار دادند که طبعاً در محدوده ماوراء صوت است. انتخاب فرکانس در سونوگرافی با در نظر گرفتن قابلیت تفکیک و عمق نفوذ موج صوتی در بافت انجام می‌گیرد. در این مورد، در مباحث آینده به تفصیل بحث خواهیم کرد.

## سرعت انتشار صوت

مقدار مسافتی که یک موج صوتی در واحد زمان در یک محیط طی می‌کند را سرعت انتشار موج گویند و آن را با حرف  $C$  نمایش می‌دهند. واحد سرعت در سیستم SI متر بر ثانیه است. سرعت انتشار صوت برای هر محیطی بستگی به خاصیت الاستیکی (قابلیت تراکم) و چگالی (اینرسی) آن محیط داد. سرعت صوت با قابلیت تراکم محیط منتقل کننده موج نسبت عکس دارد. یعنی هرچه محیط قابلیت تراکم کمتری داشته باشد سرعت صوت در آن بیشتر خواهد بود و به عکس. پائین بودن سرعت صوت در گازها ناشی از همین مسئله است (مولکولهای گاز از یکدیگر دوراند و به سادگی متراکم می‌شوند). از آنجا که فاصله بین مولکولها در مایعات کمتر از گازها و این فاصله در جامدات کمتر از مایعات گازها دارای قابلیت تراکم کمتری هستند. نتیجه آنکه سرعت صوت در جامدات بیش از مایعات و در مایعات بیش از گازها است.

نقش چگالی محیط نیز در سرعت انتشار موج بسیار موثر است. محیط‌های چگال معمولاً از مولکولهای سنگین تشکیل یافته اند، لذا این مولکولها اینرسی (مقاومت در مقابل حرکت) بسیار زیادی دارند. بنابراین انتظار داریم موادی که از مولکولهای ریز ساخته شده اند

صوت را با سرعت بیشتری نسبت به موادی که از مولکولهای درشت ساخته شده اند، انتشار دهند. رابطه بین سرعت انتشار صوت، قابلیت تراکم و چگالی به صورت زیر است:

$$C = \sqrt{\gamma / \rho \kappa}$$

که در آن  $\kappa$  قابلیت تراکم محیط،  $\rho$  چگالی محیط و  $C$  سرعت صوت در محیط است. جدول (۱-۴) سرعت صوت در محیط های مختلف را نشان می دهد.

جدول ۱-۴ سرعت صوت در محیط های مختلف

ماده	سرعت (متر بر ثانیه)	ماده	سرعت (متر بر ثانیه)
هوا	۳۳۱	کلیه	۱۵۶۱
چربی	۱۴۵۰	خون	۱۵۷۰
جیوه	۱۴۵۰	عضله	۱۵۸۵
روغن کوچک	۱۵۰۰	عدسی چشم	۱۶۲۰
آب (۵۰ درجه)	۱۵۴۰	پی - زد - تی ۴	۳۷۸۰
بافت نرم انسان	۱۵۴۰	پی - زد - تی ۵	۴۰۰۰
مغز	۱۵۴۱	جمجمه (استخوان)	۴۰۸۰
کبد	۱۵۴۹	کوارتز	۵۷۴۰

بین سه مشخصه امواج صوتی یعنی طول موج، فرکانس و سرعت یک رابطه مهم به صورت زیر وجود دارد:

$$C = f\lambda \quad (۳-۴)$$

مثال: طول موج یک موج ماوراء صوتی با فرکانس ۲MHz که در بافت نرم منتشر می شود چقدر است؟  
حل: سرعت صوت در بافت نرم بنابر جدول ۱-۴ برابر با ۱۵۴۰ متر بر ثانیه است. بنابراین با توجه به رابطه (۳-۴) چنین داریم:

$$\lambda = \frac{C}{f}; \lambda = \frac{1540 \text{ m/s}}{2 \times 10^6 \text{ Hz}}; \lambda = 0.77 \text{ mm}$$

### دامنه و شدت

دامنه صوت فاصله پیشینه جابجائی ذرات محیط از وضعیت تعادل است و با  $A$  نمایش داده می شود. واحد دامنه در سیستم SI متر است.

شدت صوت مقدار انرژی صوتی است که در واحد زمان از واحد سطح عبور می کند و آنرا با  $I$  نمایش می دهند. واحد شدت در سیستم SI وات بر متر مربع ( $\text{W/m}^2$ ) است. در این کتاب از واحدهای کوچکتر شدت یعنی وات بر سانتی متر مربع ( $\text{W/cm}^2$ ) یا میلی وات بر سانتی متر مربع ( $\text{mW/cm}^2$ ) استفاده خواهیم کرد. شدت همچنین توان موج صوتی را نیز تعیین می کند. از آن جایی که

واحد توان ( انرژی بر واحد زمان) وات (W) است، بنابراین شدت صوت خارج قسمت توان به سطح مقطع عبور صوت خواهد بود. شدت امواج صوتی به محیطی که موج در آن منتشر می‌شود، فرکانس و دامنه موج صوتی بستگی دارد. تعیین رابطه بین شدت صوت و پارامترهای وابسته به آن، بسیار پیچیده است و ما بدون اثبات، این رابطه را در اینجا می‌آوریم.

$$I = \frac{1}{\rho} \rho C A^2 (2\pi f)^2 \quad (4-4)$$

که در آن  $\rho$  چگالی محیطی است که صوت در آن منتشر می‌شود. C سرعت صوت در آن محیط، A دامنه موج صوتی و f فرکانس صوت است. لازم به تذکر است که در یک محیط مشخص و برای یک فرکانس معین شدت صوت تنها بامجدور دامنه متناسب است. یعنی هرچه دامنه یک موج صوتی بیشتر باشد شدت آن نیز بیشتر خواهد بود و به عکس، شدتهای صوتی مورد استفاده در قسمت های مختلف پزشکی در جدول (۴-۲) آمده است.

جدول ۴-۲ شدتهای صوتی مورد استفاده در پزشکی

مورد استعمال	شدت (وات بر سانتی متر مربع)
جراحی	$> 10$
درمانی	۱-۳
تشخیصی	۰/۰۰۱- ۰/۱

### بستگی شدت صوت با فاصله شنونده از منبع صوت:

شدت صوت با عکس مجذور فاصله شنونده از منبع صوت بستگی دارد. هر چه از چشمه صوت دور شویم صدا ضعیف تر می‌شود. به شکل ۸- توجه کنید. می‌دانیم که اگر چشمه کوچک باشد صوت به صورت امواج کروی پخش می‌گردد. اگر توان چشمه صوتی را

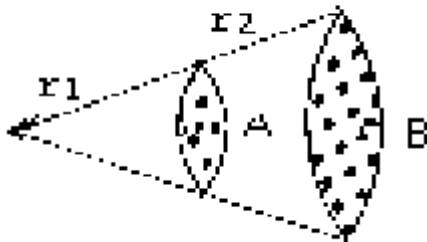
P فرض کرده از اتلاف انرژی صوتی در هوا صرفنظر کنیم، در واحد زمان انرژی P به سطح کره A به شعاع  $r_1$  به مساحت  $4\pi r_1^2$

$$I_1 = P / 4\pi r_1^2 \quad \text{می رسد در نتیجه شدت صوت بر روی این کره برابر است با:}$$

$$I_2 = P / 4\pi r_2^2 \quad \text{در حالی که شدت صوت در سطح کره B به شعاع  $r_2$  برابر است با:}$$

$$I_2 / I_1 = r_1^2 / r_2^2 = 1/4 \quad \text{اگر شعاع  $r_1$  برابر ۱ و شعاع  $r_2$  برابر ۲ سانتی متر باشد نسبت  $I_2$  به  $I_1$  برابر خواهد بود با:}$$

یعنی وقتی فاصله دوبرابر می‌شود شدت صوت ۴ برابر کاهش می‌یابد.



شکل ۸- تغییر شدت صوت با افزایش فاصله را نشان می‌دهد. وقتی فاصله دوبرابر می‌شود شدت صوت ۴ برابر کاهش می‌یابد.



### اثر واسطه انتشار در شدت صوت:

محیطی که صوت در آن منتشر می شود کم و بیش انرژی صوتی را جذب می کند. ، جذب انرژی صوتی در محیط بستگی به فرکانس صوت دارد. مثلا در هوا هر چه فرکانس صوت بیشتر باشد صوت بیشتر جذب می شود . در ضمن چون الاستیسیته واسطه های مختلف با هم تفاوت دارد، سرعت صوت از یک واسطه به واسطه دیگر متغیر است. سرعت صوت همچنین با تغییر دما و تغییر فشار جو متغیر است.

### اندازه گیری شدت صوت

قابل فهم ترین مقیاس کمی مورد استفاده در تعیین اندازه سیگنال صوتی اندازه گیری Pressure amplitude یعنی اندازه گیری تغییرات فشار هوا در اثر انتشار موج صوتی است. در سکوت مطلق یک فشار ثابت بنام فشار اتمسفر وجود دارد. فشار اتمسفر به نیوتن بر متر مربع اندازه گیری می شود که تقریبا برابر با  $10^5$  نیوتن بر متر مربع می باشد (فشار اتمسفر در جاهای مختلف و در ساعات یا روزهای مختلف کمی تغییر می کند). یک موج صوتی تغییراتی در فشار ثابت اتمسفر ایجاد کرده سبب می شود که فشار به بالاتر یا پائین تر از فشار اتمسفر نرمال ( $10^5$  نیوتن بر متر مربع) نوسان نماید. دامنه تغییر فشار برای موج سینوسی خالص در فرکانس  $1000$  هرتز برای ضعیف ترین صوتی که برای افراد جوان قابل شنیدن باشد  $2 \times 10^{-5}$  نیوتن بر متر مربع است ( برابر با  $2 \times 10^{-5}$  پاسکال (۲۰ میکروپاسکال) و  $2 \times 10^{-4}$  دین بر سانتی متر مربع ) است که مرجع آستانه شنوائی در نظر گرفته شده است. این میزان در فرکانس های مختلف کاملا متفاوت است. البته شنوائی شنیدن نیز از فردی به فرد دیگر متفاوت است مشخصه مهم دیگر صوت شدت آن است. شدت صوت را به طرق مختلف بیان می کنند:

الف- بر حسب میزان جریان انرژی بر واحد سطح که به وات بر مترمربع یا وات بر سانتیمتر مربع ( $W/m^2$  ،  $W/cm^2$ ) بیان می شود و می توان آن را یک اندازه گیری قدرت بیان نمود. صوتی با شدت  $10^{-12} W/m^2$  پارتیکل های هوا را به اندازه یک بیلینیم سانتی متر جابجا می کند.

ب- بر حسب فشاری که توسط ذرات بر اطراف وارد می شود که به دین بر سانتی متر مربع بیان می شود. ضعیف ترین صوتی که میانگین جمعیت جوان می توانند به آن پاسخ دهند  $2 \times 10^{-4}$  دین بر سانتی متر مربع یا شدیدترین صوتی که گوش انسان می تواند بدون احساس درد و ناراحتی آن را تحمل نماید ده میلیون برابر آن یعنی  $2000$  دین بر سانتی متر مربع است. این دامنه وسیع، اندازه گیری و محاسبات را با دشواری مواجه می نماید و چون گوش انسان اختلاف در بلندی را بوسیله نسبت بین دو فشار یا قدرت صوتی آشکار می سازد نه اختلاف واقعی آنرا و نیز برای سهولت در محاسبه یک سیستم لگاریتمی توسط مهندسی و متخصصین فن اکوستیک ابداع شد که مورد قبول متخصصین الکترونیک و اپتیک نیز می باشد. سیستم لگاریتمی مورد استفاده بر مبنای  $10$  می باشد که لگاریتم اعشاری نامیده می شود و بصورت  $10^x$  یا  $\log^x$  بیان می شود. در این سیستم برای دو صوت با قدرت های

$$I_0, I_1$$

$$\log I_1 - \log I_0 = \log I_1 / I_0$$

واحد این نسبت به احترام دانشمند امریکائی گراهام بل، BEL انتخاب شده است و چون BEL واحد بزرگی است بطور رایج از واحد دسی بل استفاده می کنند که با dB نشان داده می شود. بنابراین:

$$1 \text{ BEL} = 10 \text{ dB} = 10 \log I_1 / I_0$$

وقتی از مقیاس دسی بل استفاده می شود باید یک سطح صوتی مرجع انتخاب شود. واحد مرجع برای قدرت صوتی  $10^{-12}$  وات بر مترمربع و برای شدت صوت  $2 \times 10^{-4}$  دین بر سانتی متر مربع یا  $20$  میکروپاسکال در نظر گرفته است که افراد جوانی که در معرض موزیک بلند و یا سایر انواع نویز (نوفه) قرار ننگرفته باشند قابل شنیدن است.

معتقدند که استفاده از واکمن مسئول موارد زیادی از کاهش شنوائی در افراد جوان در کشورهای پیشرفته باشد:

$$I_0 = 10^{-12} \text{ W/m}^2 = 10^{-16} \text{ W/cm}^2$$

$$P_0 = 0.0002 \text{ (dyne/cm}^2 \text{)} \text{ دین بر سانتی متر مربع}$$

در ادیومتری صوت را معمولاً بر حسب فشار اندازه می‌گیرند و چون قدرت برابر با مجذور فشار ( $I \sim P^2$ ) است. بنابراین خواهیم داشت:

$$10 \log (I_1/I_0) = 10 \log (P_1^2/P_0^2) = 20 \log (P_1/P_0)$$

اگر مقدار  $P_1$  نسبت به صوت مرجع ( $P_0$ ) دو برابر گردد ( $P_1/P_0 = 2$ ) چون لگاریتم 2 برابر با 0.3 است پس تفاوت در دسی بل برابر خواهد بود:

$$20 \log (P_1/P_0) = 20 \log 2 = 6 \text{ dB}$$

اگر مقدار  $P_1$  ده برابر  $P_0$  گردد تفاوت در دسی بل برابر است با:

$$20 \log (P_1/P_0) = 20 \log 10 = 20 \text{ dB}$$

اگر مقدار  $P_1$  یک میلیون برابر  $P_0$  گردد تفاوت در دسی بل برابر خواهد بود:

$$10 \log (P_1/P_0) = 10 \log 1000000 = 60 \text{ dB}$$

اگر مقدار  $P_1$  نصف صوت مرجع ( $P_0$ ) باشد  $P_1/P_0 = 0.5$  ، تفاوت در دسی بل برابر خواهد بود:

$$20 \log (P_1/P_0) = 20 \log (0.5) = -6 \text{ dB}$$

به مثال زیر توجه کنید :

اگر دامنه فشار صوتی 0.2 دین بر سانتی متر مربع باشد، شدت آن مطابق با چند دسی بل است؟

$$P_1/P_0 = \frac{0.2}{2 \times 10^{-5}} = 10000$$

$$\log (10000) = 4$$

$$N \text{ dB} = 20 \log (P_1/P_0) = 20 \times 4 = 80 \text{ dB}$$

با در نظر داشتن مطالب فوق متوجه می شویم که صفر دسی بل (0 dB) به معنی عدم وجود صوت نیست بلکه یک صفر قراردادی است و زمانی رخ می دهد که شدت صوت اندازه گیری شده برابر با شدت صوت مرجع باشد و آن را به عنوان ضعیف ترین صوتی که گوش حساس یک فرد جوان قادر به شنیدن آن می باشد تعریف می کنند.

$$0 \text{ dB} = 20 \log (p_{\text{measured}}/p_{\text{reference}}) = 20 \log 1 = 0 \text{ dB}$$

ممکنست سطح صوتی منفی بدست آید مانند -20 dB که بمعنی آن است فشار صوت مورد نظر 10 مرتبه ضعیف تر از فشار صوت مرجع یعنی  $2 \times 10^{-5}$  دین بر سانتی مربع است.

جدول زیر ترازهای صوتی و شدتهای چند صوت معمولی را نشان می دهد.

تراز صوت (dB)	شدت W/m <sup>2</sup>	صوت
0	$10^{-12}$	آستانه شنوائی
10	$10^{-11}$	خش خش برگها
20	$10^{-10}$	صدای پیچ (در فاصله یک متری)
30	$10^{-9}$	خانه آرام
40	$10^{-8}$	خانه با سروصدای متوسط اداره آرام
50	$10^{-7}$	اداره با سروصدای متوسط
60	$10^{-6}$	گفتگوی معمولی - ترافیک متوسط
70	$10^{-5}$	اداره شلوغ
80	$10^{-4}$	ترافیک شلوغ ( داخل ماشین)
90	$10^{-3}$	داخل قطار زیرزمینی
100	$10^{-2}$	کارگاه ماشین سازی
120	1 (10 <sup>0</sup> )	رنده بادی (در فاصله دومتری) آستانه درد
140	$10^2$	هوایمای جت (در فاصله 30 متری)
170	$10^5$	راکت فضایی ، در موقع بلند شدن

## فصل ششم

# ایمونولوژی

## ایمونولوژی سیستم شنوائی

### (Otoimmunology)

مخاط گوش میانی حاوی یک سیستم ایمنی مخاطی است که شبیه بسیاری از خصوصیات سیستم ایمنی مناطق مخاطی دیگر بدن می باشد. ساختمان تشریحی مجرای شنوائی یا لوله استاش و عملکرد آن طوری است که گوش میانی را از دسترس عوامل پاتوژن و آنتی ژنها حفظ می کند و در نتیجه محیطی استریل فراهم می کند. مخاط گوش میانی در حال طبیعی دارای تعداد کمی سلولهای سیستم ایمنی می باشد. مطالعاتی که در موش انجام گرفته نشان داده است که ماکروفاژها و گرانولوسیتها عمده ترین سلولهای این ناحیه و به تعداد کمتر سلولهای کمکی **Helper T cells** و **B cells** هستند (۱). در مطالعه دیگری که روی موشهایی که در شرایط استریل و فاقد پاتوژن و آنتی ژن پرورش یافته بودند، بالاترین میزان سلولی مربوط به ماست سل (**Mast cells**) بوده و بعد از آن به ترتیب ماکروفاژها و لمفوسیتها کمتر بودند. تنوع زیرگونه های لمفوسیتی در مخاط گوش میانی کمتر از سایر مناطق مخاط است که این مسئله نشان دهنده اینست که این ناحیه کمتر از سایر راههای تنفسی در معرض تحریکات آنتی ژنی قرار دارد. بطور تجربی نشان داده اند که اگر مخاط گوش میانی کوچک هندی را با آنتی ژن تحریک نمائیم، پلاسماسل های مترشحه **IgA** اختصاصی علیه آن آنتی ژن در این ناحیه بطور موضعی افزایش می یابند.

نقش سیتوکین ها ، مولکولهای چسبان و زیر گروههای رده سلولی **T cell** در عفونتهای گوش میانی مورد تحقیق و بررسی قرار گرفته است. در جریان عفونت گوش میانی مقدار  $\beta$  و  $\alpha$ -**TGF** (**Transforming growth factor**) افزایش می یابند. بنابراین این افزایش در روند التهاب گوش میانی تاثیر گذار است. نقش  $\alpha$ -**TGF** در تغییر کلاس لمفوسیت های **B** از تولید **IgM** به **IgA** نشان داده شده است (۲).

یکی دیگر از سیتوکین ها اینترلوکین ۸ (**IL-8**) می باشد که در ترشحات عفونت گوش میانی افزایش می یابد. این سیتوکین جاذب شیمیایی قوی نوتروفیل ها می باشد که سبب فراخوانی این سلول در عفونت گوش میانی می شود. بعلاوه نقش مولکولهای چسبان سلولی از جمله **Vascular cell adhesion molecule-1** در عفونت گوش میانی به دنبال عفونت تجربی گوش میانی نشان داده شده است. مولکولهای چسبان، مهاجرت نوتروفیل ها به گوش میانی را تسهیل می کنند و بطور تجربی بوسیله آنتی بادی ضد این مولکولها می توان مانع مهاجرت آنها به این ناحیه شد.

مخاط گوش میانی در پاسخ به محرک های التهابی که در جریان اوتیت میانی آزاد می شوند متحمل افزایش شدید سلولی توام با تمایز شده و فضای بین سلولی آن مملو از مایع محتوی لوکوسیت می گردد. این پاسخ با واسطه مولکولهای بیواکتیو نظیر سیتوکین ها ، واسطه های التهابی و فاکتورهای رشد صورت می گیرد. برخورد سیتوکین ها با گیرنده های آنها، اثرات داخل و خارج سلولی متعدد دارد که از نتایج آن تشکیل و آزاد شدن رادیکالهای آزاد می باشد (۳). این رادیکالها اگر چه اثر ضد میکروبی دارند ولی می توانند ضایعات سلولی و بافتی نیز ایجاد کنند. اندازه گیری رادیکالهای آزاد مانند سوپراکساید (**Super Oxide**) $(O_2)$  ، نیتریک اکساید (**Nitric Oxide**)**(No)** و هیدروکسیل (**Hydroxyl**)**(OH)** بسیار مشکل است زیرا نیمه عمر آنها بسیار کوتاه و درمعیار میلیونیم ثانیه می باشد، اما آسیب های ناشی از آنها معمولاً با دوام بوده و قابل اندازه گیری است. این آسیب ها ناشی از تغییرات شیمیایی است که در لیپیدها، پروتئین ها، کاربوهدرات ها و نوکلئوتیدهای سلولی ایجاد می شود.

نقش رادیکالهای آزاد اکسیژن در پاتوژنی اوتیت میانی نشان داده شده است. اوتیت میانی تجربی در کوچک هندی با استفاده از استرپتوکوک نومونیه، مخاط گوش حیوان متحمل آسیب های ناشی از اثر رادیکالهای آزاد بصورت ادم و افزایش سلولهای التهابی گردیدند. مخاط آسیب دیده بخوبی عمل نکرده و در نتیجه گوش میانی آماده برای تجمع مایع یا عفونت مکرر یا هر دو می گردد. در اوتیت حاد میانی دو منشأ تولید رادیکال آزاد وجود دارد.

۱) نوتروفیل های موجود رادیکالهای آزاد تولید می کنند که برای کشتن میکروبهای مهاجم ضروری است . این رادیکالها می توانند به بافت سالم گوش نیز آسیب رسانند. کاستن از رادیکالهای آزاد تولید نوتروفیل، با استفاده از داروهای ضد التهابی و یا حذف هر چه زودتر عفونت در گوش و در نتیجه جلوگیری از ورود بیشتر لوکوسیت ممکن می باشد.

۲) منشاء دیگر تولید رادیکالهای آزاد در عفونت حاد گوش میانی، استرپتوکوک است. استرپتوکوک نومونیه که عملاً در ۵۰ درصد موارد عفونت گوش میانی وجود دارد در جریان رشد، هیدروژن پراکساید ( $H_2O_2$ ) تولید می کند. این باکتری در مراحل اولیه عفونت، رادیکال آزاد تولید می کند، اما این قابلیت بعداً از بین می رود (۳). حذف رادیکال آزاد از سیستم بیولوژیک با آنزیم های مخرب آن و یا توسط ویتامین های آنتی اکسیدان صورت می گیرد. آنزیم های کاتالاز، گلوکاتایون پراکسیداز و *Superoxide dismutase* از آنزیمهایی هستند که از این نظر اثر محافظتی دارند و توسط بدن ساخته می شوند. آنتی اکسیدان ها شامل ویتامین های C و E می باشند. در حالیکه تخریب کننده های رادیکال آزاد در درمان اوتیت حاد میانی به ترتیب ذکر شده می توانند موثر باشند، ولی عملاً اوتیت میانی با آنتی بیوتیکی که باعث کشتن باکتریها می شود درمان می گردد.

تحقیقات اخیر نشان داده است که رادیکال آزاد در چندین ساعت اولیه عفونت تولید می شود و بعد از مدتی رادیکال آزاد توسط باکتری ایجاد نمی گردد. مطالعات در جهت پیدا کردن راهی که درمان توام علیه باکتری و رادیکالهای آزاد نیز باشد در حال انجام است.

### ایمونولوژی گوش داخلی

مهمترین قسمت دفاعی علیه عفونتها در گوش داخلی ، سیستم ایمنی است. هر چند که بنظر می رسد فقط ناحیه لایبرنت دارای توان ایمونولوژیکی است. التهابی که در نتیجه واکنش های ایمنی در این ناحیه بوجود می آید می تواند صدماتی به ساختمان سلولی بسیار حساس این ناحیه بوجود آورد که نتیجه آن روی شنوائی و تعادل بدن است .

از آنجائیکه تعداد کمی سلولهای لکوسیت در منطقه لایبرنت ساکن هستند، واکنش ایمنی و التهاب اولیه از طریق سلولهای وارد شده به گوش داخلی بعد از فعال شدن مویرگهای انتهائی *post-capillary venules* صورت می گیرد. این مویرگها در کوکله آ (*cochlea*) یا حلزون از وریدهای اسپیرال مودیولار *Spiral modiolar veins* مشتق می شوند (۴). لمفوسیتهای فعال شده مهمترین لکوسیتهایی هستند که از طریق مویرگهای انتهائی وارد این ناحیه می شوند و با آنتی ژن گوش داخلی برخورد می کنند. بعلت آنکه شواهد واکنش های اتو ایمنی علیه آنتی ژن اختصاصی در گوش داخلی هنوز ناقص است، ریشه اتو ایمنی در فرضیه ایدیوپاتیک، دو طرفه و کری پیشرونده سریع مورد تردید و بحث است.

داروهای سیستمیک مهار کننده سیستم ایمنی اگر چه گاهی موثر واقع میشوند ولی عوارض آنها را نیز نباید نادیده گرفت. بطور تجربی نیز درمان موضعی با این داروها در صورتیکه اتو آنتی ژن در منطقه لایبرنت باشد ممکن است موثر باشد. تاثیر داروهای مهار کننده سیستم ایمنی در بعضی موارد نیز خود نشان دهنده ریشه ایمونولوژیک این ضایعات است. از ماحصل این یافته ها چنین بر می آید که احتمالاً چندین عامل در اتیولوژی ضایعات گوش میانی دخالت دارند.

اطلاعات و آگاهی در باره وجود و منشاء واکنش های ایمنی در گوش داخلی روز بروز در حال افزایش است. در سالهای اخیر روشن شده است که سیستم ایمنی گوش داخلی ارتباط موثری با واکنش های ایمنی سیستمیک هر فرد دارد. بعلت وجود سد بین خون و لایبرنت *Blood-Labyrinthine barrier* که از بسیاری جهات شبیه به سد بین خون و مغز است. مدتها فکر میشد که لایبرنت یک عضو فاقد قدرت ایمنی و بعلت کیفیت ظریف بافتهای آن با سیستم ایمنی ارتباط ندارد. در واقع حائل بین خون و لایبرنت بطور نسبی کوکله آ یا حلزون و وستیبول را از سیستم ایمنی جدا می کند.

در حال طبیعی لوکوسیتها در تمامی گوش داخلی وجود ندارند، معهذ این خصوصیت نمی تواند گوش داخلی را بی دفاع قلمداد کرد. در شرایط مناسب سلولهای سیستم ایمنی می توانند در سطح بالائی در گوش داخلی متظاهر شوند. نظیر مواردی که گوش داخلی مورد هجوم آنتی ژن قرار می گیرد و سیستم ایمنی در این ناحیه فعالانه عمل کرده و نقش حفاظتی ایفاء می کند. در بعضی از حالات دیگر واکنش های ایمنی در گوش داخلی می تواند مخرب باشد. بدین ترتیب که به دنبال یک عفونت ویروسی اولیه می تواند ایجاد التهاب تخریبی شدید در گوش داخلی گردد. در فرایند این التهاب، پلاسماسل ها و لمفوسیتهای زیادی در حلزون ظاهر می شوند. از آنجائیکه حلزون فاقد لکوسیت های مقیم می باشد، حضور این سلولها به دنبال یک التهاب می باید از مکانهای



دیگر منشاء گرفته باشند. سلولهای ایمنی فقط بمقدار کم در ساک اندولنفاتیک اقامت دارند. لمفوسیتها می توانند بسرعت و بمقدار زیاد در حلقون و بخصوص در اسکالا تمپانی حضور پیدا کنند. این مهاجرت تنها از طرف ساک آندولنفاتیک صورت نمی گیرد و گردش عمومی لکوسیتها منبع مهم دیگری برای این حضور است. در جریان پاسخ ایمنی حلقون، عروق آن از لحاظ مورفولوژیک، اختصاصاتی پیدا می کنند که بتوانند عبور لکوسیتها را که نقش اساسی در پاسخ ایمنی دارند، تسهیل نمایند.

### ایمونوپاتولوژی گوش داخلی

واکنش های ایمنی جزء عمده دفاع گوش داخلی در برابر عفونت می باشد. گر چه بنظر می رسد توانائی و وسعت این واکنشها بسیار محدود باشد، زیرا در غیر اینصورت التهاب همراه با آنها می تواند برای ساختار ظریف و حساس گوش داخلی و عملکرد آنها اشکال عمده ایجاد کند، با این حال هرگاه مکانیسم تنظیم ایمنی بطور تجربی یا در اثر بیماری درگیر و مختل شود، آسیب گوش داخلی با منشاء ایمنی و اختلال شنوائی قطعی است.

واکنش های ایمنی در گوش داخلی بطور تجربی یا ناشی از بیماری، توام با پاسخ های التهابی و ارتشاح لکوسیتی در گوش داخلی همراه است. این پاسخ متناسب با شدت و مدت واکنش منجر به فیروز و استئوز در لابرینت می گردد. تظاهرات بالینی بصورت کم شنوائی و اختلالات تعادلی را در پی دارد. در یک بررسی اخیر نشان داده شده است که در بیمار مبتلا به کم شنوائی حاد تعداد سلولهای زیر دسته کمکی  $Th_1$  تولید کننده اینترفرون گاما در مقایسه با کنترل افزایش یافته در صورتیکه تعداد سلولهای زیر دسته کمکی  $Th_2$  تغییری نکرده بود (۵).

علاوه بر اثرات و آسیبی که نتیجه واکنشهای التهابی در لابرینت وارد می شود، آثار و عوارضی نیز در اثر پدیده های اتو ایمنی در لابرینت گوش داخلی متظاهر می شود که نتیجه آن اتو آنتی بادیها، کمپلکس های ایمنی، سلولهای T اختصاصی سائوتوکسیک Tc cell و سلولهای زیردسته کمکی  $Th_2$  در این رابطه گزارش شده است (۶).

از منظر بالینی بیماریهایی که در اثر واکنشهای ایمنی، گوش داخلی را آزرده و مبتلا می سازند شامل سه گروه عمده می باشند.

۱. بیماریهای اتو ایمنی سیستمیک که می توانند با درگیری گوش داخلی عوارض شنوائی و تعادلی نیز ایجاد کنند.

آقای ۴۱ ساله با شکایت اولیه سینوزیت از سه ماه پیش که به درمانهای اولیه پاسخ نداده و در سیر بیماری، بیمار حال عمومی خوبی نداشته و دچار سرفه های تحریکی، کاهش شنوائی دوطرفه، خونریزی از بینی، زخمهای crusted (کبره بسته) بینی، علائم سینوزیت فکی دو طرفه در رادیولوژی، کاهش شنوائی دو طرفه Conductive (انتقالی)، آنمی نرموکروم نرموسیتیک و هماچوری میکروسکوپی در آزمایش U/A (آزمایش ادرار) شده است. این بیمار دچار یک بیماری سیستمیک بصورت سندرم واسکولیت شده که با توجه به تظاهرات خاص، درگیری سینوسها، زخمهای بینی و درگیری کلیه بصورت واسکولیت گرانولوماتوزی نکروزان مطرح می باشد. سندرمهای ویسکولیتی معمولاً بعلت مکانیسم اتو ایمنی ایجاد می شوند و براساس نوع آنتی بادی ایجاد شده و عروق درگیر علائم بالینی متفاوتی ایجاد می نمایند. بیماری واسکولیت گرانولوماتوزوگنر شیوع یکسان در هر دو جنس زن و مرد دارد و در تمام سنین اتفاق می افتد ولی شیوع سنی آن متوسط ۴۰ سال می باشد. تظاهرات اصلی بیماری در سه ارگان ریه، کلیه و مجاری هوایی فوقانی بارز است ولی سایر سیستمهای بدن نیز درگیر می شوند.

۲. بیماریهای اتو ایمیون موضعی گوش داخلی که در آنها ابتلاء منحصرأ به همین عضو می باشد.

بیمار خانم ۳۰ ساله با کاهش شنوائی حسی عصبی که بیش از سه ماه طول کشیده بدون هیچ بیماری زمینه ای و معاینه نورولوژیک طبیعی که در بررسی وستیبولر کاهش تحریک کالریک دو طرفه همراه با سابقه بیماری وگنر در خانواده دارد. این بیماری نوعی کاهش شنوائی حسی عصبی پیشرونده دو طرفه می باشد و با توجه به عدم وجود بیماری زمینه ای و علائم همراه و سابقه وگنر در خانواده درگیری گوش داخلی با مکانیسم اتوایمیون مطرح است.

AIED ( بیماری ایمونولوژیک اکتسابی گوش داخلی) یک بیماری اتو ایمیون نادر می باشد که البته بعلت نبود آزمایش اختصاصی ، تشخیص آن با اشکال مواجه است. این بیماریها با کاهش شنوائی idiopathic پیشرونده طی چند هفته تا چند ماه و بصورت SNHL (کم شنوائی حسی - عصبی) دو طرفه مشخص می شوند که درمانهای immunosuppressive پاسخ می دهند.

AIED می تواند اولیه یا ثانویه باشد که در موارد اولیه بیماری محدود به گوش و در مورد ثانویه بیماری اتوایمیون همراه وجود دارد که باعث درگیری گوش شده است.

۳. گروه سومی نیز از بیماریها و تظاهرات بالینی وجود دارند که متشاء ایمونولوژیک آنها مورد بحث و اختلاف نظر است . در این رابطه بیماریهای آلرژیک و عوامل عفونی پیشنهاد و مورد بحث است. این بیماریها و عوامل نیز می توانند منجر به صدمه به گوش داخلی و شنوائی شوند.

بیمار جوان ۲۰ ساله با شکایت کاهش شنوائی یک طرفه از ۲ روز پیش همراه با سرگیجه ، تهوع، استفراغ و اختلال تعادل که در معاینه پرده صماق نرمال و اودیومتری 40db SNHL ( کم شنوائی حسی- عصبی ۴۰ دسی بل ) گزارش کرده است که در فرکانسهای بالا می باشد. این فرد دچار کاهش شنوائی حسی عصبی به دنبال اختلالی در عملکرد گوش داخلی شده است که می تواند علل متعددی داشته باشد. با توجه به نوع کاهش شنوائی شدت آن و مدت زمان شروع آن در دسته بندی کاهش شنوائی ناگهانی قرار می گیرد. که مکانیسمهای ایجاد کننده آن ممکن است عروقی، علل ویرال (سرخک- اوریون) یا آسیب های ساختاری، حلزون و یا آلرژیک باشد.

کاهش شنوائی ناگهانی حسی عصبی، در تمام سنین (کودکان ، بالغین) می تواند ایجاد شود و طبق تعریف مواردی را شامل می گردد که شدت کاهش شنوائی <40db ( بیش از ۴۰ دسی بل) و مدت زمان آن کمتر از ۳ روز و در غیاب شکستگی استخوان مجمله باشد. این نوع کاهش شنوائی معمولاً همراه با سرگیجه و اختلال تعادل بوده و اکثراً در فرکانسهای بالا ایجاد می شود. در ۹۰٪ موارد کاهش شنوائی ایجاد شده یک طرفه است. بهبود شنوائی در ۶۰٪-۴۰٪ موارد ایجاد می شود که به سن بیمار و شدت اولیه کاهش شنوائی وابسته است و در سنین زیر ۴۰ سال احتمال بهبودی بیشتر می باشد. مدت زمان لازم از روزها تا هفته ها متفاوت است.

شیوع این نوع کاهش شنوائی در موارد شدید  $\frac{1}{100000}$  می باشد.

**منابع ایمونولوژی سیستم شنوائی****الف : مطالعه عمومی**

کتاب پدیده خود ایمنی و بیماریهای گوش (اتو ایمونولوژی) ، تالیف دکتر محمد حسن خالصی، استاد دانشگاه علوم پزشکی تهران، انتشارات دانشگاه علوم پزشکی تهران، چاپ اول ۱۳۸۲.

**ب : مطالعه تخصصی**

1. Suenaga S., Kodama S., Ueyama S., Suzuki M. and Mogi G.; Mucosal immunity of the middle ear: Analysis at the single cell level, *Laryngoscope* 111(2): 290-292, 2001.
2. Palacios SD., Pak K., Rivkin AZ., Bennett T. and Ryan AF.; Growth factors and their receptors in the middle ear mucosa during otitis media, *Laryngoscope* 112(3):420-423, 2002.
3. Takoudes TG. and Haddad J.Jr.; Free radical production by antibiotic- Killed bacteria in the guinea pig middle ear, *Laryngoscope* 111(2): 283-289, 2001.
4. Ryan AF., Harris JP. And Keithley EM; Immune-mediated hearing loss : Basic mechanisms and options for therapy, *Acta Otolaryngol Suppl.* (548):38-43,2002.
5. Fuse T., Hayashi T., Oota N., Fukase S., Asano S., Kato T. and Aoyagi M.; Immunological responses in acute low-tone sensorineural hearing loss and Meniere's disease, *Acta Otolaryngol.*123(1):26-31, Jan.2003.
6. Lorenz RP., Solares CA., Williams P., Sikora J., Pelfrey CM., Hughes GB. and Tuohy VK.; Interferon gamma production to inner ear antigens by T cells from patients with autoimmune sensorineural hearing loss, *J.Neuroimmunol.* 130(1-2): 173-8, Sep. 2002.

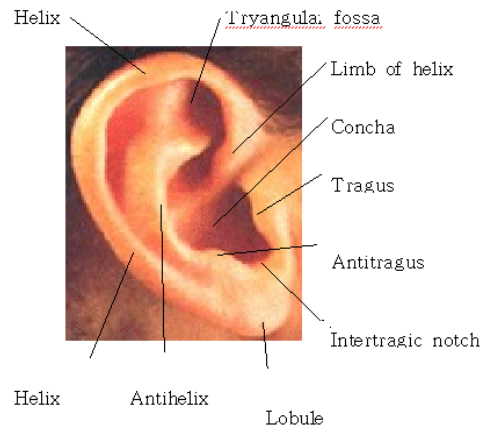
# فصل هفتم

## معاینه بالینی

۱- معاینه لاله گوش (اوریکول Auricle)

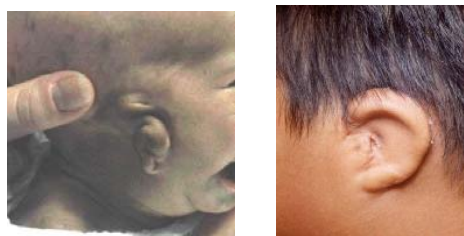
بی نشان داده شده که جزئیات آناتومیکی آن در مبحث

لاله گوش را باید هم مشاهده و هم لمس نمود، در ش  
آناتومی گوش مورد بحث قرار گرفته است



شکل ۱: لاله گوش طبیعی

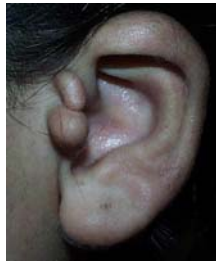. آنومالی های مادرزادی لاله گوش بوضوح قابل مشاهده هستند. لاله گوش ممکنست خیلی کوچک (microtia) و یا خیلی بزرگ (macrotia) باشد. بندرت ممکنست لاله گوش وجود نداشته باشد (anotia). گاهی ممکنست لاله گوش طبیعی با آترزی مجرای گوش خارجی همراه باشد، شکل ۲.



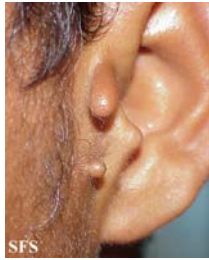شکل ۲: آنومالی های لاله گوش

در آنومالی های مادرزادی لاله و مجرای گوش خارجی، معاینه کامل کودک برای یافتن نشانه هایی که به کشف سندروم های شناخته شده کمک کند. ضروری است.

گاهی زائده های پوستی ( skin tag ) بصورت منفرد یا متعدد در جلوی تراگوس یا هلیکس (helix) دیده می شود که ممکنست با کوچک تر بودن لاله گوش همراه باشد، شکل ۳.

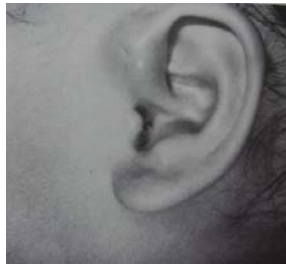

داشت:



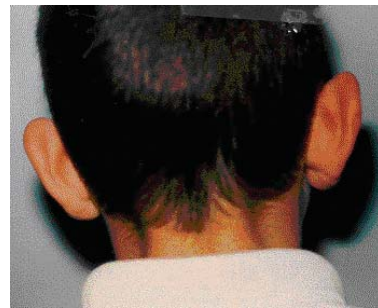
شکل ۳: زائده های پوستی در جلوی تراگوس

در صورت مشاهده چنین زوائدی باید دو مطلب را بخاطر  
 ۱- ممکنست با دیگر آنومالی های مادرزادی اولین قوس  
 برانکیال همراه باشد، ۲- در داخل این زوائد پوستی ممکنست باریکه ای از غضروف الاستیک وجود داشته باشد که عمقی تا قسمت  
 های مختلف نسوج زیرین ادامه یابد. گاهی هم ممکنست سینوس و فیستولی مادرزادی در جلو و مختصری بالاتر از تراگوس وجود  
 داشته باشد که نشانه ای از باقیماندن ساختمان های اولین قوس برانکیال است و بصورت فرورفتگی کوچکی در این ناحیه مشاهده می  
 شود، شکل ۴.



شکل ۴: سینوس و فیستول مادرزادی در جلوی هلیکس

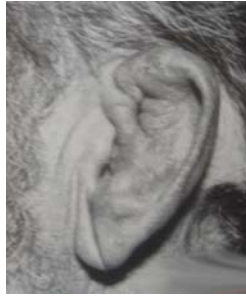لاله گوش ممکنست بفرم خفاشی (lop ear) باشد، شکل ۵.



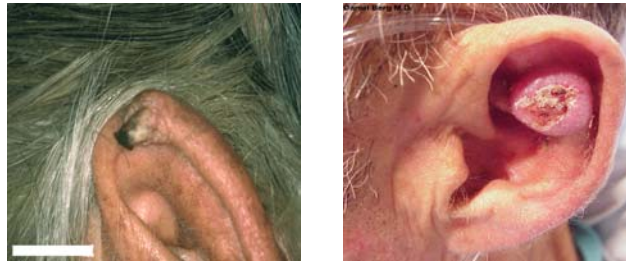
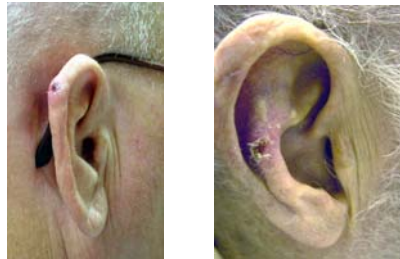
شکل ۵: لاله گوش خفاشی

لاله گوش گل کلمی (cauliflower) بعلت ترومای متعدد و شکستگی غضروف لاله گوش ایجاد می شود، شکل ۶. این فرم از لاله  
 گوش بیشتر در کشتی گیران مشاهده می شود.

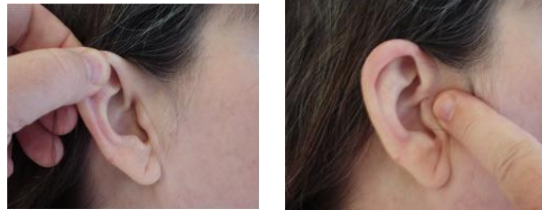

**شکل ۶: لاله گوش گل کلمی**

از دیگر ضایعات اکتسابی لاله گوش می توان اسکواموس سل کارسینوما و بازال سل کارسینوما را نام برد، شکل های ۷ و ۸.

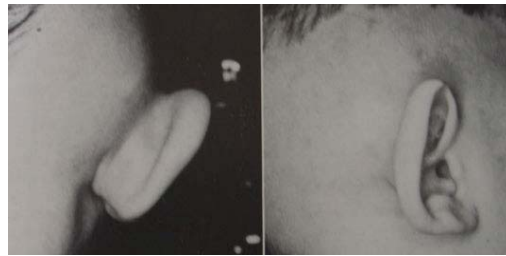
**شکل ۷: اسکواموس سل کارسینومای لاله گوش****شکل ۸: بازال سل کارسینومای لاله گوش**

پس از مشاهده لاله گوش باید آن را لمس و در جهات مختلف حرکت داد. حرکت لاله گوش و تراگوس در اوتیت اکسترن (عفونت مجرای خارجی گوش) دردناک است در حالی که در اوتیت میانی (عفونت گوش میانی) چنین حرکتی موجب درد نمی شود، شکل ۹.



شکل ۹: بررسی حرکت لاله گوش و تراگوس، این معاینه در اوتیت اکسترن دردناک است.

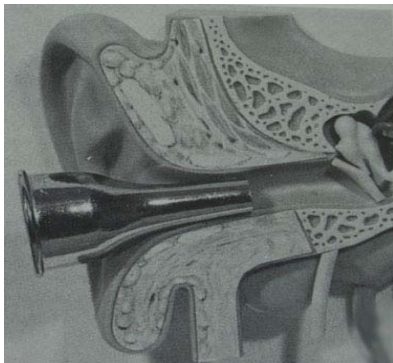مشاهده خلف لاله گوش برای دیدن اسکارهای جراحی قبلی اهمیت دارد. مشاهده برش هایی که در عمق سولکوس (sulcus) پشت گوش قرار می گیرند ممکنست مشکل باشد. برش های خلفی تر ممکنست در لابلائی موی سر پنهان گردد. مشاهده خلف لاله گوش و برجستگی زائده ماستوئید ممکنست شواهدی از التهاب به فرم اریتم، تدرنس و یا تشکیل آبسه را نشان دهد، شکل ۱۰.



شکل ۱۰: آبسه ماستوئید

## ۲- مجرای گوش خارجی: External auditory canal

لازمست مجرای گوش خارجی به دقت بررسی شود. مجرای گوش خارجی و پرده تمپانیک را می توان با اتوسکوپ، شکل ۱۱ و یا با اسپکولوم و چراغ پیشانی مشاهده نمود. از هر کدام از این وسایل استفاده شود، اصول معاینه یکسان است. باید از بزرگترین اسپکولوم مناسب مجرا استفاده نمود، در حالی که دانشجویان مواقعی که می توانند از اسپکولوم بزرگتر استفاده کنند، اغلب از اسپکولوم کوچک تر استفاده می نمایند. با فشار مختصری که به قسمت غضروفی مجرا وارد می کنیم، مجرا گشادتر شده و مشاهده، بهتر صورت می گیرد، شکل ۱۲.



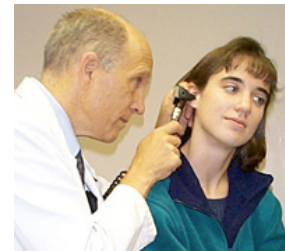شکل ۱۲: به کمک اسپکولوم قسمت غضروفی



شکل ۱۱: تصویر یک اتوسکوپ

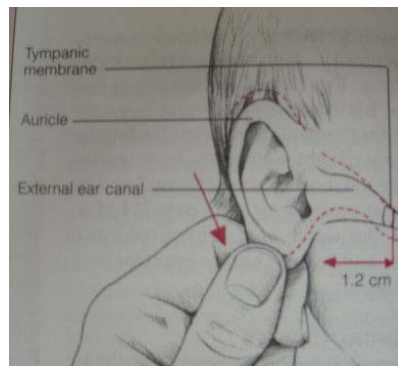
## مجرا مستقیم تر و گشادتر می شود.

در معاینه مجرای گوش خارجی وضعیت سر بیمار مهم است. این تصور که اگر سر بیمار کاملا در وضعیت قائم قرار داده شود می توان بطور مستقیم به داخل مجرا نگاه کرده و مجرا و پرده تمپانیک را مشاهده نمود، نادرست است. بدلیل مایل بودن جهت مجرای گوش، برای سهولت معاینه، باید سر بیمار را کمی به سمت شانه مقابل خم نمود، شکل ۱۳.

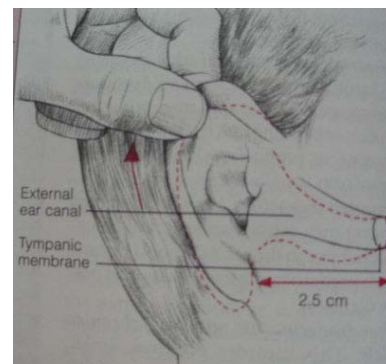


شکل ۱۳: معاینه مجرا و و پرده تمپانیک با استفاده از اتوسکوپ. توجه کنید که سر معاینه شونده به سمت مقابل خم شده و لاله گوش به سمت بالا و عقب کشیده شده است.

دانشجویانی که این مسئله را رعایت نکنند، مشاهده می کنند که بجای پرده تمپانیک، جدارهای خارجی مجرای گوش خارجی را خواهند دید. معمولا برای مشاهده تمام قسمت های پرده تمپانیک و مجرا به چندین بار تغییر وضعیت سر و یا اسپکولوم نیاز است. در بالغین کشیدن لاله گوش به سمت بالا و عقب سبب مستقیم تر شدن مجرا و معاینه بهتر قسمت های مورد نظر می شود در حالی که در شیرخواران و کودکان کوچک تر کشیدن لاله گوش به سمت پائین به مستقیم تر شدن مجرا کمک می کند، شکل ۱۴.



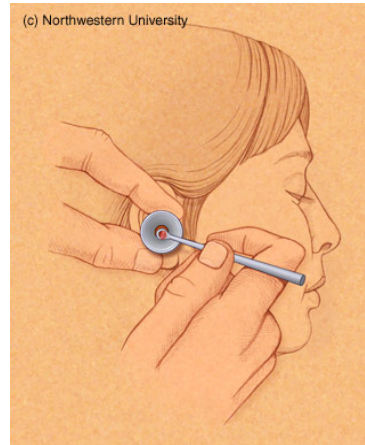
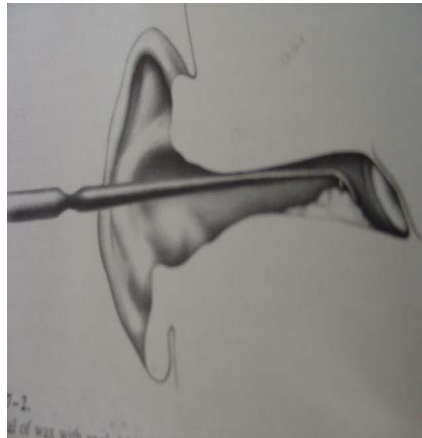
ب



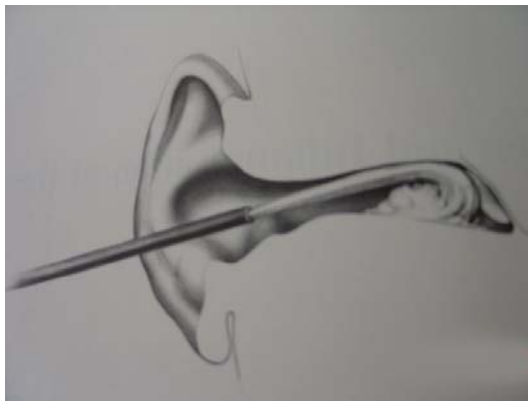الف

شکل ۱۵: تاثیر کشیدن لاله گوش بر وضعیت مجرای گوش خارجی. (الف) در بالغین و (ب) در کودکان. به طول مجرا توجه کنید.

پوست پوشاننده قسمت استخوانی مجرای نازک بوده و مستقیما روی استخوان چسبیده است بهمین دلیل فشار وارد شده توسط اسپکولوم می تواند برای بیمار دردناک باشد و اغلب کوچکترین ضربه و یا تماس جسم خارجی در این قسمت سبب خونریزی و یا تجمع خون در زیر پوست (هماتوم) می گردد. بنابراین در تمیز کردن قسمت استخوانی مجرا بخصوص در کودکان باید دقت زیادی مبذول داشت، حتی بیشتر از زمانی که سطح پرده تمپانیک تمیز می گردد. پوست پوشاننده قسمت غضروفی مجرا ضخیم و دارای مو، غدد سباسه و غدد مخصوص ترشح سرومن است (cerumen). اگر در اثر وجود سرومن مشاهده مجرا و و پرده تمپانیک میسر نباشد می توان آن را با پروب های مخصوص (cerumen spoon) یا شستشو خارج نمود، شکل های ۱۶ و ۱۷.



شکل ۱۶: خارج ساختن سرومن با پروب های مخصوص



شکل ۱۷: خارج ساختن سرومن با سرنگ مخصوص و آب تمیز

### معاینه پرده تمپانیک یا صماخ

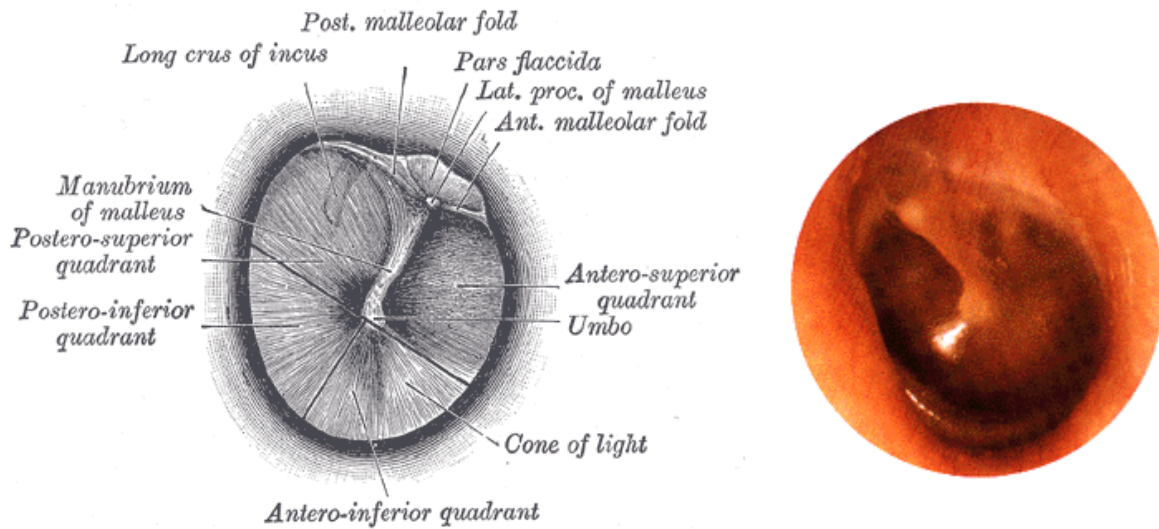
به هنگام مشاهده پرده تمپان باید به وضعیت پرده، رنگ، میزان شفافیت و تحرک پذیری آن توجه کرد.

### وضعیت پرده تمپانیک

پرده تمپانیک مختصری مخروطی است که سطح تقعر آن به سمت خارج قرار دارد. پرده تمپانیک طبیعی، نسبت به کانال گوش مایل قرار دارد و قسمت خلفی فوقانی نسبت به قسمت قدامی تحتانی به چشم معاینه کننده نزدیک تر است.

### شاخص های (Landmarks) پرده تمپانیک طبیعی

در پرده طبیعی، شکل ۱۸، دسته بلند استخوان مالئوس (چکشی) به خوبی مشاهده می شود. زائده کوتاه استخوان مالئوس نیز دیده می شود، که در شرایط طبیعی خیلی برجسته نیست.



شکل ۱۸: پرده تمپانیک طبیعی

چین های قدامی و خلفی مالتولار در قسمت فوقانی بین پارس تنسا (Pars Tensa) و پارس فلاکسیدا (Pars Flaccida) یا پرده شراپنل دیده می شوند. آنولوس که حلقه فیبروزی محیطی پرده است جز در قسمت فوقانی که وجود ندارد، در بقیه قسمت ها، سفیدتر و ضخیم تر از بقیه پرده دیده می شود. دقت در دیدن آنولوس، تشخیص پارگی های حاشیه ای را آسان تر می کند. وقتی که وضعیت پرده و اپی تلیوم خارجی آن طبیعی باشد، انعکاس نور در قسمت ربع قدامی تحتانی باعث به وجود آمدن رفلکس نورانی یا مخروط نورانی می شود که از انتهای دسته بلند استخوان مالتوس (umbo) به سمت پایین و قدام امتداد می یابد. ارزیابی رفلکس نورانی ارزش تشخیصی محدودی دارد.

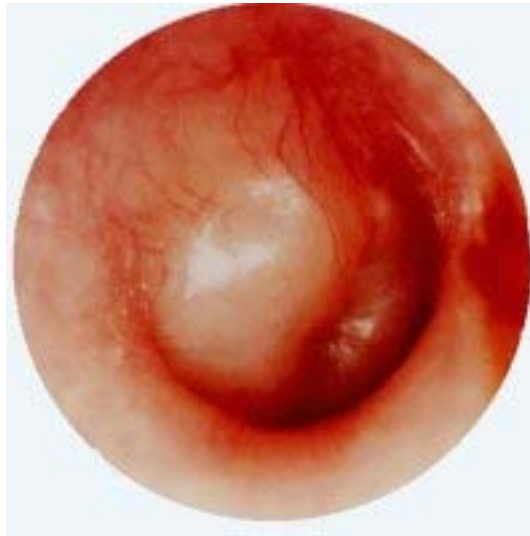از دیگر نشانه ها در پرده گوش می توان به پروسس بلند استخوان اینکوس (سندانی) اشاره کرد که در خلف دسته بلند استخوان مالتوس قرار می گیرد و در مواقعی که دیواره خلفی کانال گوش خیلی برجسته نباشد می توان آن را مشاهده کرد. گاهی مفصل اینکودواستاپدال، پرومنتوار، تو رفتگی دریچه گرد و عصب کوردو تمپانی را می توان از ورای پرده تمپانیک دید.

### رتراکسیون

در مواردی که فشار منفی در گوش میانی وجود داشته باشد، پرده تمپانیک رتراکته به نظر می رسد رتراکسیون شدید پرده با برجسته شدن چین مالتولار خلفی و زایده کوتاه مالتوس و کوتاه تر به نظر رسیدن دسته بلند مالتوس همراه است.

### پُری (Fullness)

پُری پرده تمپانیک، در ابتدا از قسمت خلفی فوقانی پارس تنسا و پارس فلاکسیدا شروع می شود، چون این دو ناحیه متحرک ترین قسمت پرده تمپانیک هستند. وقتی که در اثر فشار مثبت یا افیوژن (Effusion، تجمع مایع) در گوش میانی، پرده تمپانیک به سمت خارج برجسته (bulge) می شود و ممکن است دسته بلند و زایده کوتاه مالتوس دیده نشود، شکل ۱۹.



شکل ۱۹: افیوژن در گوش میانی

### ظاهر پرده تمپانیک

پرده تمپانیک طبیعی نمای شیشه مات (ground glass) یا کاغذ مومی شده (Waxed Paper) دارد. رنگ زرد یا آبی نشانه وجود افیوژن در گوش میانی است. قرمز بودن رنگ پرده تمپانیک به تنهایی دلیل وجود شرایط پاتولوژیک نیست. عروق خونی پرده تمپانیک ممکن است به علت گریه، عطسه یا فین کردن پر خون تر شده و موجب قرمز رنگ تر به نظر رسیدن پرده شود. پرده طبیعی شفاف است و معاینه کننده می تواند از ورای آن ساختمان های گوش میانی (پرومونتواری-تورفتگی دریچه گرد و گاهی عصب کورداتمپانی) را مشاهده کند. اگر مدیال به پرده شفاف، افیوژن وجود داشته باشد ممکن است سطح مایع و هوا یا حباب های هوا مخلوط در مایع دیده شود. سطح مایع و هوا یا حباب های هوا را می توان از اسکارهای پرده تمپانیک با تغییر وضعیت سر بیمار به هنگام اتوسکوپي (اگر مایع وجود داشته باشد سطح مایع و هوا در ارتباط با نیروی ثقل جابه جا می شود) یا به وسیله مشاهده حرکت مایع به هنگام اتوسکوپي پنوماتیک افتراق داد. ناتوانی در مشاهده ساختمان های گوش میانی نشانه کدورت پرده به علت ضخامت آن، وجود پلاک های تمپانو اسکروز یا به علت وجود افیوژن در گوش میانی است.

ارزیابی رفلکس نور معمولاً کمک کننده نیست چون گوش میانی پر از مایع ممکن است نور را به خوبی گوش میانی طبیعی بدون وجود مایع، منعکس کند. برای مشاهده پرده تمپانیک و نشانه های آن، نور اسکوپ باید کافی باشد.

### اتوسکوپي در نوزاد

پرده گوش نوزاد در وضعیتی متفاوت از پرده گوش کودکان و شیرخواران بزرگتر قرار داد. در نوزادان، موقعیت پرده تمپانیک افقی تر است و انتهای فوقانی آن نسبت به چشم معاینه کننده نزدیک تر قرار دارد. عرض آن همانند پرده گوش کودکان بزرگتر است ولی ارتفاع آن کمتر به نظر می رسد. پرده گوش و جدار فوقانی کانال تقریباً در یک سطح دیده می شود به طوری که ممکن است تشخیص نقطه ای که کانال گوش تمام شده و پارس فلاکسیدا شروع می شود، مشکل باشد و همین



موجب می شود که معاینه کننده به سختی بتواند قسمت پارس فلاکسیدای پرده گوش را از پوست قسمت فوقانی کانال تشخیص دهد. در دو روز اول زندگی کانال گوش از ورنیکس کارئوز پر شده است. در شیرخواران با وزن کمتر از ۱۲۰۰ گرم، کانال گوش بسیار باریک است به طوری که امکان دارد حتی نتوان اسپکولوم گوش با قطر ۲ میلی متر را وارد کانال کرد.